UNIVERSITE D'ALGER
FACULTE MIXTE DE MEDECINE ET DE PHARMACIE
Année 1972 - N°

CONTRIBUTION A L'ETUDE DES FISTULES CERVICO-FACIALES D'ORIGINE DENTAIRE

THESE

Pour le

DOCTORAT EN MEDECINE

présentée et soutenue publiquement le Juin 1972

par

CHERIF Ahmed

né le 14 Septembre 1944

à Aïn - Témouchent (ORAN)

MEMBRES DU JURY :

M. A. EL - OKBY, Professeur de Clinique Thérapeutique Chirurgicale et de Chirurgie Expérimentale . . . . . — **Président**

M. S. CHITOUR, Professeur d'Anatomie Générale . . . . . .

M. A. LEHTIHET, Maître de Conférence Agrégé (Anatomie Générale)

Mme M. T. SIAU, Maître de Conférence Agrégé (Odonto - Stomatologie) . . . . . — **Juges**

CONTRIBUTION A L'ETUDE DES FISTULES CERVICO-FACIALES D'ORIGINE DENTAIRE

THESE

Pour le

DOCTORAT EN MEDECINE

[illegible]

Par

CHERIF Ahmed

[illegible]

MEMBRES DU JURY

M. [illegible] Président

M. A. CRITTIN [illegible]

M. A. LEHTUNEY [illegible]

[illegible]

UNIVERSITE D'ALGER
FACULTE MIXTE DE MEDECINE ET DE PHARMACIE
Année 1972 - N°

CONTRIBUTION A L'ETUDE DES FISTULES CERVICO-FACIALES D'ORIGINE DENTAIRE

THESE

Pour le

DOCTORAT EN MEDECINE

présentée et soutenue publiquement le Juin 1972

par

CHERIF Ahmed

né le 14 Septembre 1944
à Aïn - Témouchent (ORAN)

MEMBRES DU JURY :

M. A. EL - OKBY, Professeur de Clinique Thérapeutique Chirurgicale et de Chirurgie Expérimentale . . . . . — **Président**

M. S. CHITOUR, Professeur d'Anatomie Générale . . . . . .
M. A. LEHTIHET, Maître de Conférence Agrégé (Anatomie Générale)
Mme M. T. SIAU, Maître de Conférence Agrégé (Odonto - Stomatologie) . . . . . — **Juges**

UNIV.
LEIDEN
BIBL.

SERMENT D'HIPPOCRATE

En présence des Maîtres de cette Faculté, de mes chers condisciples et selon la tradition d'Hippocrate, je promets et je jure d'être fidèle aux lois de l'honneur et de la probité dans l'exercice de la Médecine.

Je donnerai mes soins gratuits à l'indigent, et n'exigerai jamais un salaire au-dessus de mon travail. Admis dans l'intérieur des maisons, mes yeux ne verront pas ce qui s'y passe, ma langue taira les secrets qui me seront confiés et mon état ne servira pas à corrompre les moeurs ni à favoriser le crime.

Respectueux et reconnaissant envers mes Maîtres, je rendrai à leurs enfants l'instruction que j'ai reçue de leurs pères.

Que les hommes m'accordent leur estime si je suis fidèle à mes promesses. Que je sois couvert d'opprobre et méprisé de mes confrères, si j'y manque.

Je dédie cette thèse

A MON PERE

Je lui dédie cette thèse en souhaitant qu'elle soit le symbole, non de la fin de mes études, mais du début d'une carrière où j'ai beaucoup à apprendre et où je veux ne pas le décevoir. L'exemple constant qu'il m'a toujours donné d'une vie de droiture, sa passion du travail, son sens profond de la famille, son immense générosité ont toujours suscité en moi le désir de suivre sa voie.

A MA MERE

Exemplaire dans son amour maternel, elle m'a toujours apporté la permanence de sa tendresse, la sécurité et la joie. Je lui dédie ma thèse en témoignage de l'immense tendresse que je lui porte en retour.

A MA FEMME

Elle m'a toujours été d'une aide précieuse. Qu'elle trouve ici, le témoignage de ma tendresse.

A MES FRERES MUSTAPHA, KOUIDER, NASR-EDDINE et ZINE-TEDJ.

A MES SOEURS KHEIRA, TOURIA et TIDJANIA.

A MON BEAU-PERE

Pour son exemple du courage, du travail et du dévouement pour ses enfants.

A MES ONCLES BOUMEDIENNE, SAID, OMAR, MOHAMED-TEWFIK.

A mes tantes.

A mes beaux-parents.

A tous les membres de ma famille morts au champ d'honneur.

A tous mes amis.

A tous les miens.

A NOTRE MAITRE ET PRESIDENT DE THESE

Monsieur le Professeur A. EL-OKBY

Professeur de Clinique Thérapeutique Chirurgicale

et de Chirurgie Expérimentale

Depuis le début de notre C.E.S. de Chirurgie, il n'a cessé de nous prodiguer des conseils, de nous faire bénéficier de sa grande expérience clinique, de nous encourager dans notre voie.

Nous avons apprécié chaque jour autant l'élégance et l'efficacité de votre geste chirurgical que votre érudition et votre sens profond de l'humain.

Par l'éminent exemple qu'il nous a toujours donné, qu'il soit remercié et assuré de notre profonde admiration, notre gratitude et notre entier dévouement.

A NOS JUGES

Monsieur le Professeur S. CHITOUR
Professeur d'Anatomie générale.

Vous nous avez marqué dès le début de nos études médicales par la clarté et la rigueur de votre enseignement. Vous nous avez accueilli dans votre service et prodigué un enseignement vivant qui, par l'intérêt qu'il a suscité en nous, a confirmé notre orientation.

Nous vous prions de trouver ici, l'expression de notre gratitude et de notre profond respect.

Monsieur le Professeur Agrégé A. LEHTIHET.

Cher Maître, nous sommes dans votre service et nous profitons chaque jour de votre précieux enseignement.

Nous sommes séduit par votre grand coeur, et vos encouragements sont pour nous un précieux réconfort.

Nous sommes sensible au grand honneur que vous nous faites en acceptant de siéger au Jury de notre thèse.

Veuillez trouver ici, le témoignage de notre profond respect.

Madame le Professeur Agrégé M.T. SIAU

En hommage au Professeur Agrégé M.T. SIAU, dont la contribution dans la conception et l'élaboration de cette thèse nous a été précieuse et indispensable.

La réalisation de cette thèse a été possible grâce à votre appui constant et à votre direction chaleureuse et amicale.

Qu'il nous soit permis de lui témoigner notre admiration pour ses qualités humaines, sa haute science.

A TOUS NOS MAITRES DE LA FACULTE

en particulier Messieurs les Professeurs : ISSAD.
ILES.

avec toute ma reconnaissance.

A TOUS NOS MAITRES DES HOPITAUX

A TOUT LE PERSONNEL DU LABORATOIRE D'ANATOMIE.

A TOUS MES AMIS DE LA FACULTE DE MEDECINE.

En témoignage de notre amitié.

P L A N D ' E T U D E

CHAPITRE I : INTRODUCTION

- Définition et position du problème.

CHAPITRE II : RAPPEL ANATOMIQUE

A. Répartition du tissu cellulaire cervico-facial.

B. Topographoe radiculo-dentaire.

CHAPITRE III : HISTO-PATHOLOGIE

CHAPITRE IV : LES OBSERVATIONS CLINIQUES

- Matériel d'étude et méthodes.
- Les observations personnelles.
- Résultats et discussion des observations.
- Les observations parues dans la littérature.

CHAPITRE V : PATHOGENIE

CHAPITRE VI : DIAGNOSTIC

- Positif.
- Etiologique.

CHAPITRE VII : DIAGNOSTIC DIFFERENTIEL

CHAPITRE VIII : TRAITEMENT

- Curatif.
- Préventif.

CHAPITRE IX : CONCLUSIONS

CHAPITRE X : BIBLIOGRAPHIE

C H A P I T R E I.

INTRODUCTION :

- Définition et position du problème.

I N T R O D U C T I O N

DEFINITION ET POSITION DU PROBLEME.

En Pathologie médico-chirurgicale, la fistule peut-être définie comme étant un trajet étroit plus ou moins sinueux, entretenu par un état pathologique local, livrant passage à un liquide quelquefois physiologique, le plus souvent pathologique.

- La fistule cervico-faciale répond à cette définition : écoulement plus ou moins abondant d'un liquide plus ou moins clair à partir d'un orifice des plans de recouvrement.

Cependant, d'emblée, deux points sont intéressants à préciser :

- D'une part, la fréquence relative de ces fistules chez l'enfant algérien - 2% de nos consultants en sont porteurs -

- D'autre part, le fait qu'elles sont vues tardivement parce que non douloureuses, il en est ainsi chez la plupart de nos patients.

Par ailleurs, nous relevons une méconnaissance étiologique totale de ces fistules, ce qui explique que le plus souvent elles sont traitées de façon symptomatique ; ce faisant, elles s'organisent avec un écoulement intermittent,

elles présentent également des poussées aigües, se surinfectent localement, entraînant alors des déformations faciales et des cicatrices disgracieuses d'autant plus importantes que le traitement causal n'aura pas été institué au moment opportun.

C H A P I T R E II.

RAPPEL ANATOMIQUE

Nous envisagerons successivement :

A. La répartition du tissu cellulaire cervico-facial.

B. La topographie radiculo-dentaire.

L'étude de la répartition du tissu cellulaire des régions de la face et du cou et de la topographie radiculo-dentaire, s'avère indispensable pour la compréhension des fistules cutanées cervico-faciales d'origine dentaire.

En effet, l'infection partie de la région apicale d'un organe dentaire, va provoquer des réactions du tissu cellulaire cervico-facial. Ce tissu cellulaire qui paraît réaliser un organe unique déjà différencié dans une fonction de glissement, peut servir de vecteur à un élément microbien ou s'ensemencer de proche en proche, portant l'infection très loin de son point de départ.

Les modalités de la réaction pouvant aller de la simple inflammation localisée au phlegmon circonscrit. Or ce tissu cellulaire avoisinant la dent, est pratiquement constant dans les régions maxillaires. Il est donc indispensable pour notre étude, de préciser ses dispositions anatomiques spéciales par rapports aux dents elles-mêmes et par rapport aux autres espaces cellulaires voisins.

Un rappel anatomique est essentiel non seulement pour le tissu cellulaire péri-maxillaire, le plus fréquemment atteint et ses rapports avec les autres espaces cellulaires profonds, mais aussi pour la topographie radiculo-dentaire.

A. TISSU CELLULAIRE DES REGIONS CERVICO-FACIALES.

- Tissu cellulaire péri-maxillaire.

1) Face interne : la ligne oblique interne donne insertion sur toute sa longueur, au muscle Mylo-hyoïdien tendu en hamac entre les deux branches horizontales de la mandibule. Le muscle divise le plancher buccal en deux étages, obliques de haut en bas et d'arrière en avant, ses insertions coupent les aires de projection des alvéoles dentaires et guident l'infection vers l'un ou l'autre étage.

a) L'étage sus-mylo-hyoïdien, communique avec l'opposé à sa partie antérieure en arrière de la symphyse. Du tissu cellulaire emplit la totalité de cette loge, plus lâche en dedans en raison de la mobilité de la langue.

b) l'Etage sous-mylo-hyoïdien fait partie de la région sus-hyoïdienne.

. Sa partie latérale ou région sous-maxillaire est limitée en bas et en dehors par la peau, en haut et en dehors par la face interne du maxillaire inférieur, en dedans par le plan musculo-aponévrotique. A l'état normal, du tissu cellulaire lâche, comble les espaces laissés libres par les principaux éléments, à l'étroit dans la loge : glande sous-maxillaire, ganglions lymphatiques. La loge est fermée en avant par l'insertion de l'aponévrose cervicale superficielle.

. Sa partie médiane entre les ventres antérieurs des digastriques, constitue la région sous-mentale et renferme également du tissu cellulaire avec quelques ganglions lymphatiques médians, inconstants.

Ces deux étages communiquent l'un avec l'autre.

Dans la conception classique, le mylo-hyoïdien semblait une barrière infranchissable aux infections. Actuellement, des travaux récents ont prouvé l'existence d'un couloir de passage, hiatus entre le bord postérieur du mylo-hyoïdien et le muscle hyo-glosse, créé par la divergence de leurs fibres musculaires à partir de leurs insertions hyoïdiennes.

Par cet intervalle qu'empruntent les éléments vasculo-nerveux, le canal de Wharton et le prolongement interne de la glande sous-maxillaire, les tissus cellulaires communiquent sans solution de continuité.

2) Face externe : La ligne oblique externe, née de l'éminence mentonnière, est une ligne d'insertion musculaire pour les uns, un élément de charpente, tendu du coroné à la symphyse pour les autres. La fibro-muqueuse gingivale adhère intimement à l'os alvéolaire et s'en détache pour tapisser la lèvre et la joue réalisant le vestibule inférieur. Au niveau de ce cul-de-sac, apparaît le tissu cellulaire. Deux régions sont à envisager :

- La région labio-mentonnière : en avant, les muscles triangulaire des lèvres et carré du menton sont tendus de la partie antérieure de la ligne oblique externe au segment cutanéo-muqueux de la lèvre. Le muscle de la houppe du menton naît de la saillie alvéolaire des incisives sous la muqueuse gingivale et s'apanouit vers la peau du menton.

Bien que ces muscles ne forment pas une couche continue, de nombreux tractus cellulo-fibreux s'étendent de la peau au périoste. Si l'infection passe au-dessus de leurs insertions,

elle reste localisée au tissu cellulaire de la gouttière vestibulaire ; au-dessous, l'infection intéresse le tissu cellulaire sous-cutané de la région mentonnière.

- La région génienne, en arrière. Elle débute après les insertions du triangulaire des lèvres.

. Son segment antérieur correspondant aux alvéoles des pré-molaires, n'a aucune insertion musculaire, la région gingivo -dentaire et le vestibule communiquent directement avec la partie antéro-inférieure de la région génienne. L'espace limité par le buccinateur en haut, le triangulaire des lèvres en avant, le masséter en arrière, le rebord basilaire en bas se laisse distendre par le processus inflammatoire (quadrilatère de moindre résistance de CHOMPRET). En bas et en arrière, un orifice livre passage aux vaisseaux faciaux venant de la région sous-maxillaire.

. Son segment postérieur donne insertion aux fibres postéro-inférieures du muscle buccinateur. Pour les uns, le muscle s'insère sur la ligne oblique externe et forme, avec la muqueuse et la table maxillaire, une gouttière oblique en bas, en avant, vers le quadrilatère de moindre résistance, gouttière vestibulaire renfermant une lame de tissu cellulaire, en dehors et au-dessous du muscle, on trouve le tissu cellulaire génien.

Cependant, selon d'autres auteurs, notamment BERCHER, ROUSSEAU, DECELLE, GINESTET, les insertions du buccinateur se font, sur toute la hauteur de la région alvéolaire, très fortes en arrière, de plus en plus faibles à mesure que l'on s'approche de la première molaire ; la muqueuse buccale adhère intimement à ces fibres, et ne laisse aucun espace

susceptible de réaliser une gouttière de tissu cellulaire ; on ne retrouve ce tissu cellulaire qu'au-dessous et en dehors du buccinateur.

En arrière de la 3è molaire, le muscle suit la crête qui prolonge le rebord alvéolaire externe et réunit les deux lèvres du bord antérieur de la branche montante (crête buccinatrice de Henlé ou temporo-buccinatrice de Ginestet). L'organe dentaire est ici en rapport avec les insertions basses du muscle temporal qui joueront le même rôle que dans la migration temporale des cellulites.

MAXILLAIRE SUPERIEUR.

a) Face externe.

La région génienne : Dans son segment postérieur les insertions du buccinateur se font à 0,5-1cm du rebord alvéolaire sur le rempart alvéolaire et la tubérosité du maxillaire supérieur, en regard des trois dernières molaires.

- Dans son segment antérieur correspondant à la fosse canine, le muscle canin naît à distance des alvéoles dentaires et descend oblique en bas et en dehors, vers la commissure latérale. Le tissu cellulaire se glisse entre les différents muscles peauciers,de la région vestibulaire à la région palpébrale.

- La région labiale supérieure est plus pauvre en tissu cellulaire. La région incisivo-canine répond à la fossette myrtiforme et à son muscle, qui de la région alvéolaire incisive se dirige vers la sous-cloison nasale et le bord postérieur de l'orifice narinaire. Il guide l'infection de l'incisive centrale vers la sous-cloison et celle de la latérale vers le sillon naso-génien.

Les muscles peauciers s'imbriquent dans la région labiale de plus en plus pauvre en tissu cellulaire à mesure que l'on se rapproche de la ligne médiane.

b) Face interne.

La fibro-muqueuse palatine adhère au palais osseux ; il n'y a pas de tissu cellulaire à ce niveau.

TISSUS CELLULAIRES CERVICO-FACIAUX (Fig.page 12)

A partir de la région génienne, le tissu cellulaire génien communique en arrière avec la région ptérygo-maxillaire par le couloir sous-massétérin de DIEULAFE entre le malaire, le buccinateur et le masséter, débordant la branche montante de la mandibule.

A ce niveau, se situe une formation cellulo-graisseuse particulière, la boule graisseuse de Bichat ; cet élément est de volume et de morphologie variables et parfois elle relie en un ensemble unique les tissus cellulaires génien, ptérygo-maxillaire, temporal et massétérin , expliquant la migration éloignée des infections d'origine dentaire ; d'autres fois, elle est complètement encapsulée, limitant la diffusion des infections de moyenne intensité.

Ainsi se trouvent réalisés une série d'espaces virtuels celluleux que CADENAT et BOUYSSOU ont appelés espaces de glissement à contenu cellulo-graisseux des muscles masticateurs et qui pourront être ensemencés par une infection dentaire.

- Région ptérygo-maxillaire : région-carrefour profonde, d'importance capitale, où les tissus cellulaires ptérygo-maxillaire et génien peuvent se continuer. Le tissu cellulaire s'insinue entre les éléments musculaires constituant

une série de loges, qui sont atteintes en bloc - atteinte qui se traduit par des signes indirects superficiels -

Région temporale : par le canal temporo-zygomatique, le tissu cellulaire ptérygo-maxillaire pénètre dans la région temporale.

Région massétérine : de même, par l'échancrure sigmoïde, le tissu cellulaire passe de la région ptérygo-maxillaire à la loge massétérine fermée de toutes parts par les insertions osseuses de son aponévrose ; néanmoins, dans l'espace sous-massétérin de BRANSBY - ZACHARY, où le tissu cellulaire abonde, l'infection se localise aisément, soit directement à partir de la dent de sagesse inférieure, soit indirectement par les autres espaces celluleux.

Région parotidienne : par la boutonnière rétro-condylienne de JUVARA, le tissu cellulaire ptérygo-maxillaire gagne la loge parotidienne. Par l'orifice pré-stylien de GILIS, inconstant, il peut passer dans la région para-amygdalienne.
Région para-amygdalienne : ou espace sous-parotidien antérieur de SEBILEAU est un élément de l'espace prestylien, communique avec la région ptérygo-maxillaire par les orifices du fascia.

CRIBRIFORMIS. Cette région communique largement avec la gouttière carotidienne et la partie postérieure de la région sous-maxillaire.

A partir de la région sous-maxillaire, la gouttière carotidienne peut être atteinte par une voie plus directe, puisqu'elle communique avec la région sous-maxillaire par deux interstices de part et d'autre des muscles digastrique stylo-hyoïdien.

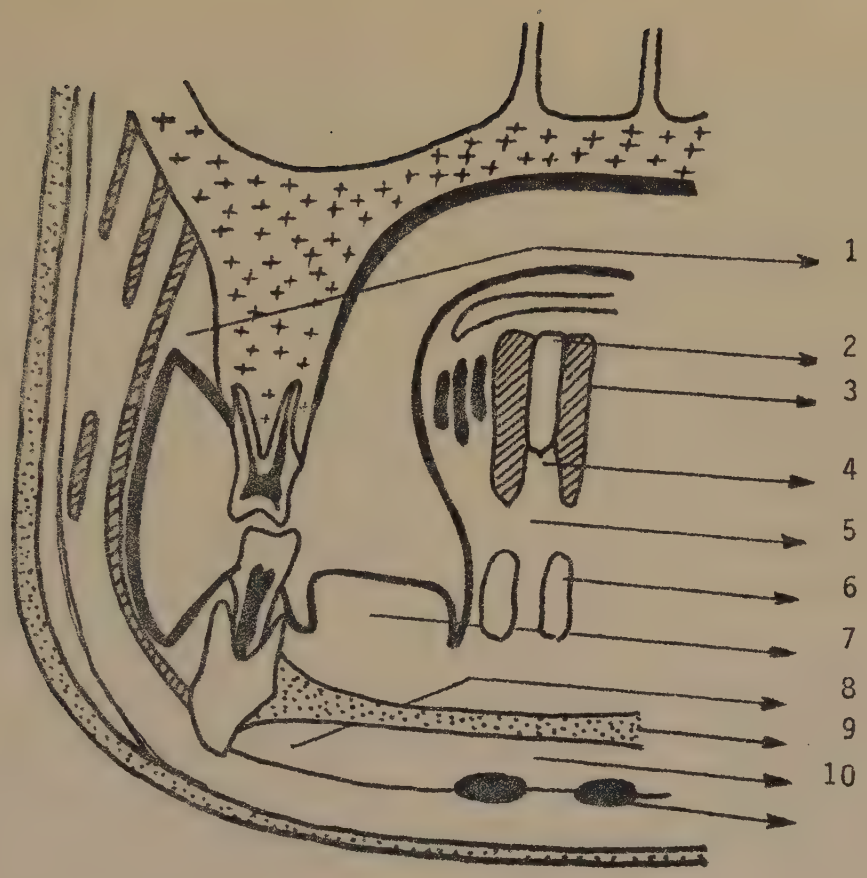

COUPE FRONTALE SCHEMATIQUE DES REGIONS
PERI-MAXILLAIRES PASSANT PAR LES MOLAIRES

1. Vestibule supérieur.
2. Septum lingual.
3. Muscle génio-glosse.
4. Espace médio-lingual.
5. Espace infra-lingual.
6. Muscle génio-hyoïdien.
7. Région sus-mylo-hyoïdienne latérale.
8. Région sous-mylo-hyoïdienne latérale.
9. Muscle my-o-hyoïdien.
10. Région sous-mentale.
11. Ventre antérieur du muscle digastrique.

A partir de la région sub-linguale, l'étage sus-mylo-hyoïdien communique avec la région ptérygo-maxillaire et la région para-amygdalienne.

Latéralement, enfin, les tissus cellulaires sublingual et thyro-hyo-épiglottique communiquent avec les gouttières péri-laryngées.

Au terme de ce rappel anatomique, plusieurs points méritent d'être soulignés :

1) Le tissu cellulaire qui se rencontre dans toutes les régions de la face et du cou, apparaît bel et bien comme un organe unique.

2) La région ptérygo-maxillaire est une véritable région-carrefour profonde. Elle fait communiquer entre eux les espaces celluleux des régions superficielles de la tête et du cou et ceux-ci avec les tissus cellulaires des régions profondes cervico-faciales.

Ainsi, grâce à la répartition du tissu cellulaire et des muscles superficiels qui créent des zones de moindre résistance on peut non seulement suivre, depuis un organe dentaire, la progression d'une infection aux différentes régions de la face et du cou, mais encore comprendre la présence d'un orifice fistuleux situé quelquefois bien loin du foyer initial.

B. TOPOGRAPHIE RADICULO-DENTAIRE.

Deux points sont importants à préciser :

- La disproportion entre la longueur des racines et la profondeur du vestibule.

- La situation des apex par rapport aux tables des maxillaires et aux diverses régions.

- Disproportion entre la longueur des racines et la profondeur du vestibule : la profondeur du vestibule est variable. De la région incisive, elle augmente de profondeur jusqu'à la région canine, où elle atteint son maximum. De là, elle diminue au fur et à mesure que l'on se rapproche des molaires pour atteindre son minimum au niveau des dents de sagesse.

La gouttière inférieure a une profondeur moindre que la supérieure. Par rapport à cette gouttière, la situation de l'apex est variable suivant la dent et les auteurs. On admet cependant, que les racines sont plus courtes que ce sillon, sauf pour les trois molaires inférieures dont les extrémités radiculaires sont nettement au-dessous du fond du sillon.

- Situation des apex par rapport aux tables des maxillaires et aux diverses régions :

MAXILLAIRE INFERIEUR.

a) Région incisive et canine : les apex sont plus près de la table externe, souvent au-dessous de l'insertion des muscles de la houppe du menton. Les collections évoluent donc en général, vers la région sus-hyoïdienne et la peau plus rarement vers la muqueuse vestibulaire.

b) Région pré-molaire : la première pré-molaire est plus près de la table externe, la deuxième est presque axiale. Les collections évoluent en général, vers le quadrilatère de moindre résistance.

c) Région molaire : la première molaire est presque axiale, les deuxième et troisième plus près de la table interne.

MAXILLAIRE SUPERIEUR.

Du côté palatin, il n'y a pas de tissu cellulaire.

a) Région incisive : les apex sont plus près de la table externe, il y a peu de tissu cellulaire.

b) Région canine : l'apex est plus près de la table externe. Les abcès gagnent la région génienne ou l'angle interne de l'oeil.

c) Région pré-molaire et molaire : apex près de la table externe, les abcès évoluent le plus souvent au-dessous du buccinateur, rarement au-dessus de ce dernier.

Ainsi, la situation des apex qui est plus proche de la table externe qu'interne des maxillaires, explique l'ensemencement facile du tissu cellulaire péri-maxillaire et l'évolution des abcès que se fait le plus souvent vers les espaces celluleux et la peau, rarement vers la muqueuse vestibulaire.

C H A P I T R E III.

HISTO-PATHOLOGIE

La description classique de la dent est connue : une dent comprend deux parties, la couronne et la racine. Elle est formée de tissus durs : l'ivoire ou dentine ; sur la couronne, l'ivoire est recouvert d'émail, sur la racine de cément.

A l'extrémité de la racine se trouve un orifice par lequel passent un nerf, une artère et une veine s'épanouissant dans une cavité, la chambre pulpaire. Cette banale définition faisait apparaître avec évidence que la dent était une entité indépendante. Cette idée provenait de ce que l'on ne décrivait la dent qu'après l'avoir extraite.

Aujourd'hui, cette conception surprend.

De la même façon qu'il est impossible d'imaginer un os séparé des muscles et des tendons auxquels il donne insertion, la dent ne constitue plus qu'un élément d'un tout appelé "organe dentaire", et qui comprend la dent et ses tissus de soutien représentés par le rebord alvéolaire de l'os maxillaire, la gencive qui le recouvre et le desmodonte.

L'idée d'organe dentaire repose sur l'abandon de certaines conceptions purement morphologiques et leur remplacement par des conceptions plus fonctionnelles, plus dynamiques.

L'ensemble dent et tissus de soutien étant recouvert de la superficie vers la profondeur par :

- La peau, constituée d'un épithélium kératinisé fait de cellules juxtaposées solidarisées entre elles par des "ponts d'union".

Ces cellules sont soit cylindriques, soit cubiques.

- Le derme ou chorion : conjonctivo-vasculaire riche en éléments nerveux.

- Le tissu cellulaire sous-cutané des régions de la face et du cou, tissu de remplissage de nature conjonctive, avec des éléments fibrillaires et des cellules : histiocytes, fibrocytes, qui réagissent à toute infection partie d'un organe dentaire.

- Enfin, un plan osseux et musculaire.

En outre, l'ensemble émail-dentine-pulpe dérive du contenu du follicule dentaire. L'émail élaboré par les adamantoblastes, provient de l'Epithélium interne de l'organe adamantin ; les odontoblastes, cellules périphériques de la papille dentaire, élaborent la dentine, le reste de la papille devient progressivement la pulpe. Le cément et le desmodonte se développent à partir du sac dentaire différencé en gaine de HERTWIG et autour duquel se forme l'os alvéolaire.

L'émail a une origine épithéliale, mais la dentine, la pulpe, le cément, le desmodonte et l'os alvéolaire sont des tissus conjonctifs.

Les éléments des tissus de soutien sont liés entre eux, de semblable façon : des fibres de SHARPEY unissent l'os alvéolaire, le desmodonte et le cément. Les espaces interligamentaires du desmodonte communiquent avec les espaces médullaires de l'os ; des liens similaires unissent le périodonte, l'os et la gencive.

L'os alvéolaire fait partie de l'organe dentaire dont il suit la destinée. "L'os alvéolaire naît, vit et meurt avec la dent".

D'autre part, les conceptions modernes de la génétique humaine rapportent la différence génétique entre l'os de base et le complexe os alvéolaire-dent ; l'un et l'autre étant supportés par des gènes différents.

Ce qui explique les interrelations des affections de la dent et de l'os alvéolaire.

A la vue de ces données sommaires sur l'histologie et l'embryologie, il est aisé de saisir les modalités réactionnelles du tissu cellulaire cervico-facial aux atteintes de l'organe dentaire.

- La Cellulite Aigüe Circonscrite Séreuse.: réalise le premier stade de l'inflammation cellulaire. L'agent infectieux provoque une vaso-dilatation avec afflux de sang artériel vers les veines et les capillaires largement béants.

Le ralentissement circulatoire qui en résulte, entraîne la margination des leucocytes, puis leur diapédèse et une exsudation séreuse.

Les cellules fixes du tissu conjonctif changent de forme, leurs cellules adipeuses perdent leur contenu graisseux et deviennent arrondies.

La première étape de l'inflammation se traduit sur le plan clinique par les quatre symptômes cardinaux de CELSE : Tumor, rubor, calor, dolor.

- La Cellulite Aiguë Circonscrite Suppurée :

Les déchets de la lutte entre éléments microbiens, histiocytes et leucocytes constituent le pus : c'est le stade de la cellulite aiguë suppurée, circonscrite ; avec une cavité et une paroi :

- au centre, le pus, dont l'aspect varie avec l'agent microbien.
- en périphérie, la zône de défense tissulaire prend l'aspect d'une paroi à trois couches :

a) une couche interne : constituée par un réseau de mailles fibrineuses enserrant des leucocytes et des germes.

b) une couche moyenne : de tissu conjonctif avec des cellules arrondies à gros noyaux richement vascularisées.

c) une couche externe, zône de passage avec le tissu sain, avec réaction de sclérose.

- La Cellulite Chronique Circonscrite : est une lésion peu étendue et bien limitée. Ferme et fibreuse à la coupe, elle renferme souvent quelques logettes de pus. Histologiquement, elle est constituée par une prolifération de la substance fondamentale du tissu conjonctif, sclérose dense presque entièrement dépourvue de vaisseaux. La réaction cellulaire est atténuée : cellules, histiocytes, plasmocytes.

Cette conception classique est actuellement modifiée par les traitements en particulier, aux antibiotiques qui vont abatardir ces différents stades en empêchant le formation de la collection suppurée.

C H A P I T R E IV.

LES OBSERVATIONS CLINIQUES.

MATERIEL ET METHODES D'ETUDES

UN EXAMEN CLINIQUE COMPLET

Il constitue la base de nos observations. Nous avons pratiqué chez nos malades un examen somatique et différents examens complémentaires.

- Biologique.
- Bactériologique.
- Radiologique.

INTERROGATOIRE.

Quelque soit le siège de la fistule où l'écoulement permet de la mettre en évidence, l'enquête anamnéstique nous apprend qu'il y a toujours eu un épisode douloureux dentaire, quelquefois fugace, mais qu'on pourra faire préciser. De même, on s'attache à connaître l'évolution des lésions, la tuméfaction ainsi que les traitements antérieurs institués chez l'enfant et l'adolescent ; on s'est renseigné sur les vaccinations notamment par le B.C.G., l'état général, et le milieu socio-économique quelquefois.

EXAMEN CLINIQUE.

L'examen local fait dans les meilleures conditions - lumière et assèchement - précisera :

A L'INSPECTION.

- Le nombre des orifices.
  . Unique ou multiple.
- Leur siège anatomique exact - muqueux ou cutané -

ceci simplifiant les recherches étiologiques.

- L'aspect de l'orifice fistuleux :

. Au sommet d'une tuméfaction, au fond d'une dépression, dissimulée sous un repli muqueux ou cutané ou par un collier de barbe.

. Parfois cerné d'une zone eczématisée.

. Bourgeonnant ou retractile.

. Sec ou suintant.

. Coloré (rouge, blanc, violacé).

- L'aspect des téguments environnants normaux ou inflammatoires.

A LA PALPATION.

La mobilisation de l'orifice fistuleux sur les plans profonds - parties molles et os - et superficiels, cette mobilisation donnant une idée sur l'existence d'adhérences éventuelles à la peau, de l'importance du trajet fistuleux et permettra également d'apprécier l'intégrité osseuse :

- encoche du rebord basilaire,
- tuméfaction plus ou moins endurée.

Cette mobilisation de l'orifice fistuleux pouvant faire sourdre un liquide dont on précisera la nature : pus, sang ou sérosité et que l'on prélèvera pour des examens bactériologiques.

Toutes ces manoeuvres sont habituellement indolores.

L'examen au stylet malléable, en argent, à bout arrondi, reste une manoeuvre classique ; habituellement facile dans les fistules muqueuses, car les trajets sont brefs, il peut donner

des renseignements de contact sur la nature du fond de la fistule - dur ou mou - son mât.

Cette manoeuvre est difficile et certains auteurs la récusent dans les fistules cutanées où le trajet peut être long, sinueux et dans ce cas, des fausses routes sont possibles ; on le remplace alors très avantageusement par l'examen minutieux des zones étiologiques possibles et leur radiographie.

EXAMEN ENDO-BUCCAL.

- L'état de la muqueuse vestibulaire :

. Les tuméfactions intra-buccales plus ou moins importantes. Ces tuméfactions peuvent siéger dans le plancher buccal et sont en regard le plus souvent, de la dent causale et de la fistule externe.

L'examen endo-buccal, surtout lors de la palpation bidigitale, est géné parfois par le trismus, ce qui rend cette manoeuvre impossible. On peut néanmoins palper parfois un cordon induré en regard de la fistule cutanée.

. L'examen systématique de toutes les dents en rapport avec la topographie des fistules.

- dents en éruption.
  - . incluses
  - . en désinclusion.
- dents malades.
  - a) caries pénétrantes.
  - b) monoarthrites apicales.
  - c) lésions du desmodonte.

- Séquelles de traumatismes dentaires :
  a) persistance de fragments radiculaires après avulsion.
  b) petit séquestre alvéolaire.

Un examen régional : os : maxillaire supérieure et inférieur complété par des radiographies.

- La présence d'adénopathies est parfois notée.

fosses nasales et sinus complété au besoin par un examen oto-rhino-laryngologique.

Cet examen loco-régional sera terminé par un examen général - somatique : en particulier chez l'enfant, recherche d'un retard staturo-pondéral -
- signes de tuberculose évolutive.

DES EXAMENS COMPLEMENTAIRES.

BIOLOGIQUE.

Différents examens complémentaires ont été demandés, guidés par les données cliniques :

- Formule et numération sanguine.
- Vitesse de sédimentation.

BACTERIOLOGIQUE.

Du pus prélevé : - examen direct.
- culture.

Ici, nous nous sommes particulièrement attachés à la recherche du bacille de Koch.

Bien que beaucoup de germes ont été isolés - aérobies principalement staphylocoques - albus, aueus, citreus, streptocoque pyogène, entercocoque.

RADIOLOGIQUE.

La radio rétro-alvéolaire ou en maxillaire défilé faite systématiquement, nous a précisé les lésions apicales, les dents incluses ou en désinclusion.

L'examen radiographique du trajet fistuleux au lipiodol a été fait.

LES OBSERVATIONS PERSONNELLES

Observation numéro 1.

M. 23 ans, étudiant : Ce malade vient consulter pour une fistule mentonnière habilement dissimulée par un collier de barbe.

Cette fistule en activité depuis deux ans, a été traitée par les antibiotiques à plusieurs reprises.

L'examen endo-buccal semble au premier abord négatif ; notamment les dents inférieures sont intactes. Un test de vitalité pratiqué sur les 2 incisives inférieures droites, montre une mortification.

L'examen de l'aire cervico-faciale ne montre aucune autre lésion notamment pas d'adénopathie.

L'examen général du patient est normal.

Prélèvement du pus et examen bactériologique : aucun germe n'a pu être isolé, aussi bien à l'examen direct qu'après culture.

La radiographie - film rétro-alvéolaire - confirme l'existence d'un foyer apical muet sur chacune de ces dents.

Traitement radiculaire conservateur et la résection apicale des deux dents ont amené la guérison.

Observation numéro 2.

S. Ahmed. 29 ans : Ce malade était porteur de fistules géniennes - 3 en réalité - habilement dissimulées sous une barbe épaisse.

L'interrogatoire nous apprend l'existence d'algies dentaires remontant à deux ans et que le malade a négligé. Puis apparition d'une tuméfaction de la région génienne, les caractères de cette tuméfaction n'ont pu être précisés.

Le malade ayant consulté entre temps plusieurs praticiens, a reçu un traitement antibiotique par voie locale et générale ce qui a amené une sédation temporaire de ces symptômes puis apparition de ces fistules qui devenant gênantes par la succession de périodes d'écoulement et d'assèchement, finit par consulter à l'Institut d'Odonto-Stomatologie.

L'examen clinique montre l'existence de ces trois fistules géniennes dont l'expression fait sourdre quelques gouttes de pus épais - l'examen bactériologique est néfatif -.

L'examen endo-buccal rend le diagnostic évident. Les 2 pré-molaires et la 1ère molaire inférieure étaient réduites à l'état de racines et l'examen radiographique en maxillaire défilé montrait des lésions apicales étendues :

- Extraction des dents causales.
- Mises à plat des fistules.

La guérison définitive, est obtenue au bout d'une vingtaine de jours.

Revu, le malade ne présentait pas de récidive.

Observation numéro 3.

G. Mustapha, 16 ans.

Fistule génienne basse évoluant depuis un an à la suite de l'extraction d'une pré-molaire faite par un "illégal".

Après cette extraction, apparition d'une tuméfaction cutanée déformant la région génienne basse et atteint sans le dépasser, le rebord basilaire de la mandibule.

Cette tuméfaction était douloureuse et présentait en outre, tous les autres signes inflammatoires : rougeur, chaleur.

La fistulisation s'était faite après deux jours d'évolution, entraînant l'évacuation d'un pus franc, pendant quelques jours.

L'orifice fistuleux était rouge, à bords décollés.

L'expression de cet orifice ne donne absolument rien.

L'examen endo-buccal montre une légère tuméfaction de la muqueuse jugale.

Auparavant, le malade a reçu plusieurs traitements par antibiotiques sans aucun résultat.

La radiographie de la zone osseuse, entourant la prémolaire, était muette et les dents voisines étaient indemnes de carie.

Notre attention a été attirée sur la première molaire inférieure qui est légèrement douloureuse à la percussion et dont les tests de vitalité sont négatifs. C'était bien la dent causale : elle a subi un traumatisme dû à la maladresse de l'opérateur occasionnel et a sectionné son paquet vasculo-nerveux.

Traitement : L'extraction de la dent s'imposait ainsi que la curie de la fistule. Tout rentre dans l'ordre les jours suivants.

Observation numéro 4.

O. Abderrahmane, 10 ans.

Fistule génienne haute en activité évoluant depuis 3 ans.

L'interrogatoire nous renseigne sur l'existence d'algies dentaires fugaces et l'existence d'une tuméfaction génienne.

Cette tuméfaction génienne douloureuse apparue, le malade a reçu des traitements antibiotiques qui ont amené des rémissions passagères, ce qui n'a pas empêché la récidive et la fistulisation. L'orifice fistuleux à bords décollés, repose sur une masse inflammatoire chronique intéressant la zone droite.

L'examen découvre une tuméfaction saillante sous les téguments, indolore à la palpation, la lésion est bien limitée en périphérie.

La mobilisation sur les plans profonds est possible mais limitée. L'examen endo-buccal met en évidence le signe essentiel une coulée de cellulite fibreuse réunissant le nodule cellulitique extériorisé à la table maxillaire et plus précisément à l'alvéole de la dent de six ans supérieure profondément cariée.

L'examen radiographique en maxillaire défilé, montre l'existence de lésions apicales étendues. En outre, l'existence d'une sinusite maxillaire droite avec opacité avait fait méconnaître cette étiologie pour laquelle cependant, tous les tests de recherche avaient été pratiqués.

L'extraction de la 1ère molaire amène la guérison.
Le curetage de la lésion apicale sous couvert d'antibiotiques a été pratiqué.

Revu, le malade est en parfaite santé, seule persiste une légère cicatrice rétractile non adhérente à l'os.

Observation numéro 5.

S. Naïma, 8 ans.

Amenée à la consultation externe pour fistule infundibulaire en activité évoluant depuis deux ans, avec assymétrie faciale et légère atrophie du maxillaire inférieur.

L'extraction de la dent causale, 1ère molaire inférieure, il y a deux mois, n'a pas amené la guérison ; mais la récidive d'une cellulite péri-maxillaire aigüe qui avait cédé aux antibiotiques.

L'examen radiographique en maxillaire défilé, on remarque la présence d'un petit séquestre alvéolaire septal.

Le curetage soigneux de cette région, amène la guérison sans autre traitement.

Observation numéro 6.

R. Robert, jeune étudiant de 22 ans, désespéré d'une fistule chronique pour laquelle il a été hospitalisé à la suite de l'évolution d'une dent de sagesse inférieure.

Abcès chronique de CHOMPRET et L'HIRONDEL auquel on a rapporté l'étiologie de la fistule.

C'est une cellulite migratrice inféro-externe décrite par CHOMPRET et L'HIRONDEL en 1925, sous le nom d'abcès migrateur du vestibule inférieur ou abcès buccinato-maxillaire ; collection suppurée ayant pour point de départ le sac péricoronaire de la dent de sagesse inférieure.

L'interrogatoire du malade sur le début de son affection nous permet de préciser les faits suivants.

Après quelques épisodes d'algies retro-molaires, s'est constituée une tuméfaction génienne basse accompagnée de douleurs gravatives , gênant la parole et la mastication : tuméfaction arrondie à distance de l'angle et du menton, limitée en arrière par le buccinateur, en avant par le triangulaire des lèvres, en haut par le bord inférieur du buccinateur, en bas par le rebord basilaire (quadrilatère de moindre résistance de CHOMPRET et L'HIRONDEL).

En effet, pour ces deux auteurs, le pus glisserait dans une gouttière formée par l'union du buccinateur à la table externe mandibulaire et fermée en haut par la muqueuse gingivo-jugale.

GINESTET et IMBERT n'ont pas retrouvé sur le cadavre de tissu cellulaire à ce niveau et ont émis l'hypothèse que l'infection passait au-dessous du muscle, dans un espace

limité par le buccinateur, la table externe de la mandibule et le plan superficiel.

Ces deux voies pourraient être expliquées par un point de départ différent de l'infection : le trajet au dessus du buccinateur et l'évolution vestibulaire correspondant à une infection superficielle ; trajet en dehors du buccinateur et évolution cutanée, à une complication évolutive sur une dent encore profondément enclavée.

L'examen radiographique de l'alvéole et du tissu osseux paraît normal.
On remarque qu'une première prémolaire inférieure a été obturée qu'il y a eu un gros dépassement de pâte obturatrice avec lésion radio-claire autour de l'apex.

Traitement.: Avulsion de la dent causale.

Suivi pendant deux ans, ce malade n'a jamais présenté de récidives.

Observation numéro 7.

Mademoiselle B. Aïcha, âgée de 18 ans, consulte pour tuméfaction de la région génienne basse.

La malade a accusé des algies dentaires remontant à un an, algies intenses qui ont amené la patiente à consulter rapidement ; l'extraction de la deuxième prémolaire droite fut pratiquée.

Un mois après l'avulsion dentaire, apparition d'une fistule au niveau de la région génienne basse. Un traitement antibiotique amène le tarissement de cette fistule qui donnait issue à un pus épais et jaunâtre pendant un mois ; et la guérison de la fistule fut obtenue au bout de vingt jours de traitement.

Cependant, apparition progressive d'une tuméfaction saillante sous les téguments, de couleur normale , du volume d'une noix.

- Les contours de la tuméfaction sont réguliers.
- Son aspect est uniforme.

Indolore à la palpation, bien limitée en périphérie, uniformément ferme.

Cette tuméfaction génienne droite ne glisse pas sous le plan cutané, mais sa mobilisation sur la table maxillaire droite est possible, mais limitée.

Il s'agit d'une cellulite chronique circonscrite appelée autrefois, "Queue d'adénite de LEBEDINSKY" alors qu'en réalité, cette cellulite n'a rien à voir avec une adénite.

- L'examen endo-buccal en particulier le palper exo et endo-buccal montre que la tuméfaction est ferme et fait corps acec la table du maxillaire inférieur.
- L'examen de l'aire cervico-faciale est négatif.

Radiographie un maxillaire défilé montre des lésions de mono-arthrite apicale avec de petites géodes.

Traitement : antibiothérapie pendant quinze jours, avec intervention sur le noyau de cellulite.

Sous anesthesie locale (xylocaïne à 2%), l'incision à la limite du tissu sain, nous a permis de faire une suture fine, en peau saine.

Observation numéro 8.

G. Zineddine, âgé de 9 ans, consulte en Juillet 1971, pour cellulite sous-maxillaire droite suppurée et fistulisée à la peau.

Le malade a accusé des algies dentaires remontant à 4 mois environ, avec apparition d'une tuméfaction latérale droite, qui atteignait en haut, le rebord basilaire, en dedans la ligne médiane.

L'interrogatoire de l'entourage du patient nous apprend que les douleurs étaient en rapport avec une carie profonde de la deuxième prémolaire droite. Ces douleurs, lancinantes, continues, gênaient considérablement l'activité de l'enfant et entraînaient des insomnies. Les signes généraux existaient : légère pyrexie avec céphalées et courbatures.

De plus, le malade a reçu un traitement antibiotique pendant quatre jours, au bout duquel la molaire cariée a été enlevée. Cependant, aucun examen radiographique n'a été pratiqué notamment un maxillaire défilé, de plus la collection n'a pas été drainée. Ainsi quand on revoit le malade, c'est une fistule sous-maxillaire droite en pleine activité que nous voyons avec diminution de la tuméfaction certes, mais persistance d'une zône empatée, effaçant le rebord basilaire du maxillaire inférieur à la partie inféro-interne duquel elle adhérait intimement.

Les signes généraux existaient toujours :

- Pyrexie,
- Céphalées,
- Courbatures.

L'examen de la région cervico-faciale se révèle négatif,

et nous permet d'éliminer :

- une sous-maxillite aiguë, compliquant une lithiase de la glande ou de son canal excréteur.

L'interrogatoire n'a pas retrouvé d'antécédents de colique salivaire, de plus, l'examen de la glande, du canal de WHARTON, était normal : pas de rougeur, ni d'oedème.

- un adénophlegmon : de diagnostic plus difficile, car présentant les mêmes signes que la cellulite aigüe sous-maxillaire, mais l'existence de signes dentaires et l'absence de lésion tégumentaire au niveau de la zône, du nez, des lèvres, ou une lésion de la muqueuse buccale, nous ont permis de retenir l'étiologie dentaire et le diagnostic de cellulite sous-maxillaire droite fistulisée.

Un certain nombre d'examens complémentaires a été fait , parmi lesquels :

-Numération globulaire :

Hématies : 5.200.000.

Leucocytes : 9.800.

Hématocrite : 45%.

Formule leucocytaire : polynucléaires neutrophites. 78.

- Polynucléaires éosniophites : 1
- Polynucléaires basophites : 0
- Lymphocites : 15
- Monocytes : 4.

Vitesse de sédimentation :

- 1ère heure : 25 mn.
- 2ème heure : 61 mn.

Glycémie : 0,88 g/L.

- Téléthorax : image thoracique normale.
- Radiographie : maxillaire défilé : lésions apicales.

Traitement : drainage sous anesthésie locale à la xyloca (2%) de la cellulite par voie cutanée avec mise à plat de la fistule.

- Antibiotiques pendant vingt jours.

Pus prélevé pour examen bactériologique.

Aucun germe n'a pu être isolé ni à l'examen direct, ni après culture.

Revu après un mois, la fistule était tarie. Les signes généraux s'étaient amélioréset le malade a retrouvé son entrain.

Fig. 1. - Fistule génienne haute, suppurante

Fig. 2. - Fistule sous maxillaire droite, suppurante

Observation numéro 9.

G. Tewfik, âgé de 7 ans, consulte en Juillet 1971, pour noyau de cellulite chronique circonscrite sous-maxillaire droite fistulisée à la peau.

L'augmentation récente du volume de ce nodule motive la consultation.

L'interrogatoire nous a permis de rattacher ce noyau cellulitique à une carie de la première prémolaire droite très ancienne (deux ans environ), qui a été enlevée une semaine après le début des manifestations de l'arthrite dentaire non sans avoir reçu des injections non précisées par le malade certainement à base d'antibiotiques.

L'examen, en l'absence de signes fonctionnels et généraux, découvre une tuméfaction sous-maxillaire droite, saillante sous les téguments de la taille d'une noix à contours réguliers, ovalaires.

De consistance ferme, indolore à la palpation, la lésion semble bien limitée en périphérie.

L'examen endo-buccal met en évidence le signe essentiel : une coulée de cellulite fibreuse réunissant le nodule cellulitique à l'alvéole de la prémolaire droite. Le palper exo et endo-buccal montre que le nodule et la bride fibreuse ont la même consistance, semblent indissociables. Le reste de l'examen de la région cervico-faciale est normal. De plus, il existe une fistule unique, petite à bords minces et décollés. Cet orifice repose sur le nodule cellulitique.

Son expression laisse sourdre une sérosité louche.

On s'est attaché surtout à éliminer une adénopathie tuberculeuse fistulisée.

L'enfant était vacciné (B.C.G.) L'efficacité de la vaccination a été contrôlée (I.D.R. de contrôle).

- absence de signes généraux et biologiques :

. Pas d'atteinte de l'état général.

. Le bacille de Koch n'a pas été retrouvé ni à l'examen direct, ni après culture sur milieu de LOEWENSTEIN JANSEN.

. Vitesse de sédimentation normale.

. Les clichés pulmonaires étaient normaux.

La recherche à tout prix du bacille de Koch était indispensable parce que l'on connait la fréquence chez le jeune des adénopathies tuberculeuses et que la tuberculisation d'une fistule de cellulite chronique circonscrite a été rapportée par plusieurs auteurs (DECHAUME et DELIBEROS).

Résultats des examens complémentaires :

Numération globulaire :

Hématies : 3.700.00

Leucocytes : 6.900

Hématocrite : 35%.

Formule leucocytaire :

Polynucléaires neutrophiles : 32
Polynucléaires eosinophiles : 1
Polynucléaires basophiles : 0
Lymphocytes : 61%
Monocytes : 1

Vitesse de sédimentation :

1ère heure : 1 mn.

2ème heure : 10 mn.

Glycémie : 0,88 g/Litre.

Urée : 0,50 g/Litre.

Téléthorax : image thoracique normale.

Radiographie : maxillaire défilé : On note des lésions étendues de mono-arthrite apicale .
On relève aussi l'existence de petites géodes, témoins de la langue évolution de l'infection dentaire.

Traitement de la cellulite et de la fistule :

- Antibiotique (Bristopen) dilué dans du sérum physiologique injecté et aspiré à raison d'une injection quotidienne pendant huit jours par l'orifice d'un drainage filiforme ; mais aucune amélioration n'ayant été obtenue après quinze jours, nous avons préféré finalement un traitement chirurgical.

Sous anesthésie locale (xylocaïne 1%) curetage de la cellulite et du trajet fistuleux.

L'incision étant faite à la limite du tissu sain pour décoller le plan cutané.

Une suture fine, en peau saine, a donné d'exellents résultats puisque le malade revu après un mois, ne présentait plus qu'une cicatrice peu visible.

Observation numéro 10.

Madame B. Fatma, âgée de 24 ans, consulte le 30 Juillet 1971 pour "abcès migrateur de CHOMPRET et L'HIRONDEL" non fistulisé à la peau.

Le début de l'affection remonte à 7 mois, rattachée à l'évolution de la dent de sagesse inférieure droite et marquée par l'apparition de douleurs intenses rétro-molaires, irradiant vers l'oreille droite avec gêne à la fermeture de la bouche.

Ces douleurs sont expliquées par la péri-coronarite suppurée. En effet, la plupart des accidents d'évolution des dents de sagesse débute par une infection de l'Espace Péri-coronaire, que cet espace qui entoure la couronne dentaire soit physiologiquement constitué par un sac péri-coronaire ou qu'il s'agisse d'un processus pathologique kystique développé à partir de l'épithélium de l'ancien organe de l'émail ; cette cavité péri-coronaire s'infecte par communication avec le milieu buccal par deux mécanismes :

- Soit par une déhiscence de la muqueuse rétro-molaire.
- Soit par l'intermédiaire de l'Espace péri-radiculaire de la dent de 12 ans, à l'occasion d'une pulpo-arthrite ou d'une avulsion de cette dent. Il faut ajouter également un troisième élément : le grand pouvoir reflexogène du trijumeau responsable de troubles reflexes par irritation du nerf dentaire, du nerf lingual et du système sympathique.

Pour calmer ces douleurs, la malade a pris divers antalgiques ; mais un mois après le début des douleurs évacuation du pus spontanément dans le vestibule buccal, ce qui a pour conséquence une sédation partielle des phénomènes douloureux. et une consultation chez un praticien de médecine générale. (prescription d'antibiotiques et antalgiques). Tous les signes s'amendent.

Néanmoins, 6 mois après le début, apparition d'une tuméfaction génienne basse, avec réapparition de douleurs gravatives gênant la parole et la mastication : tuméfaction arrondie à distance de l'angle et du menton, limitée en arrière, par le masséter, en avant par le triangulaire des lèvres, en haut par le bord inférieur du buccinateur, en bas par le rebord basilaire.

Elle intéresse donc, le quadrilatère de moindre résistance, déjà vu dans le rappel anatomique.

L'examen du vestibule montre une tuméfaction en massue dont l'extrémité atteint le capuchon muqueux de la troisième molaire.

La pression cutanée de l'abcès fait sourdre du pus sous le capuchon muqueux de la dent de sagesse en cause.

Chez cette malade, la fistulisation à la peau ne s'est pas faite.

Mécanisme de formation de cet abcès.

Pour CHOMPRET et L'HIRONDEL, le pus provenant du sac péri-coronaire de la dent de sagesse en évolution glisserait dans la gouttière buccinato-maxillaire d'où les noms qui ont été également donnés à cet abcès :

- abcès buccinato-maxillaire
- abcès migrateur du vestibule inférieur.

L'examen cervico-facial ne révèle aucune autre lésion en particulier ; pas d'adénopathie satellite.

L'examen général est satisfaisant.

Examen biologique :

Numération globulaire :

- hématies : 4.600.000.
- Leucocytes : 10.800.

Formule leucocytaire : polynucléaires neutrophiles : 78.

- Polynucléaires eosniophiles : 0.
- Polynucléaires basophiles : 0.

Lymphocytes : 47.

Monocytes : 6.

Vitesse de sédimentation :

1ère heure : 10 mn.

2ème heure : 30 mn.

- Glycémie : 1 g/Litre.
- Urée : 0,50 g/Litre.
- Téléthorax : image thoracique normale.

Traitement : lavage de bouche.

- pastilles antibioqiques.
- désinfection de la cavité péri-coronaire à l'aide d'un coton monté assez finement imbibé d'acide trichloracétique glissé sous le capuchon muqueux.

Antibioqiques : pendant une semaine.

- Avulsion de la dent de sagesse en cause.
- Incision prudente de l'abcès au bistouri après anesthésie locale, incision rappelons-le, qui doit être prudente pour éviter la lésion du nerf mentonnier.

Antibiotiques après cette intervention.

Revue après une semaine, la malade était totalement guérie.

Fig. 3. - Cellulite chronique fistulisée

Fig. 4. - Fistule sous maxillaire droite

Observation numéro 11. (Fig. 3 page 47)

Mademoiselle M. Nacéra, 16 ans, consulte pour cellulite chronique fistulisée.

Le début remonte à 4 mois, marqué par des algies dentaires. Extraction de la première prémolaire qui était cariée et antibiotiques.

Après l'avulsion dentaire, les douleurs persistent et apparition progressive d'un noyau de cellulite chronique, ferme, ovalaire siégeant dans la région génienne basse, puis trois mois après, fistulisation à la peau.

L'examen local montre bien la fistule unique à bords décollés, laissant sourdre du pus qui a été prélevé pour examen bactériologique. Le reste de l'examen était négatif.

Les examens biologiques, formule et numération globulaire, vitesse de sédimentation, téléthorax, étaient normaux.

De même, la radiographie - maxillaire défilé n'a montré aucune lésion.

Le traitement habituel a été appliqué.

Depuis, la malade revue, était guérie.

Observation numéro 12. (Fig.2 page 40)

C. Ratiba , âgée de 4 ans, consulte en Avril 1971, pour fistule sous-maxillaire droite récente suppurante.

Sixième fille d'une fratrie de six enfants. Sa soeur cadette est traitée pour rhumatisme articulaire aigu. Les parents de la patiente sont en parfaite santé.

C. Rabia a été vaccinée par le B.C.G.

Elle a accusé des douleurs dentaires au niveau de sa dent de lait : première prémolaire droite depuis vingt jours, puis apparition récente d'une fistule sous-maxillaire droite, fistule cutanée située au niveau d'une saillie bourgeonnante.

L'examen endo-buccal met en évidence une denture en très mauvais état. Plusieurs caries sont à relever : 2è prémolaire inférieure droite, première prémolaire supérieure gauche.

La pression de la première prémolaire inférieure droite est douloureuse. Existe également une tuméfaction du vestibule buccal en regard de la dent causale. Pas de fluctuation de la tuméfaction.

La pression de la fistule fait sourdre des gouttes de pus mélangé à des filets de sang, pus épais, jaunâtre.

Ce pus, prélevé, et envoyé au laboratoire du Centre Pierre et Marie Curie, pour ensemencement; sur milieu de culture avec surtout recherche de bacille Koch, vue la fréquence signalée par tous les auteurs, de fistules cutanées interculisées de cet âge.

Après examen direct et culture, aucun germe n'est isolé si ce n'est des colonies de streptocoques

S'agit-il du germe causal? ou bien un germe banal de sortie. L'enfant ayant été traitée par antibiotiques, et connaissant la virulence toute relative

de pareils germes en matière de fistules, on n'a pu le rendre responsable, surtout que tous les auteurs sont unanimes pour l'existence de trois germes ou plus dans les fistules cutanées d'origine dentaire.

Le reste de l'examen est normal chez cette enfant.

- Pas de retard staturo-pondéral.
- Pas de troubles trophiques.

Examens complémentaires :

- Téléthorax : image thoracique normale.
- Maxillaire - défilé. :

Lésions apicales étendues.

- Granulome.

- Traitement : avulsion de la dent causale.

- Traitement conservateur des autres dents.
- Bristopen 1 g. pendant six jours.
- Guérison sans séquelles au bout de dix jours.

Observation numéro 13. (Fig. 4 page 47)

B. Zohra, âgée de 9 ans, consulte en Août 1971, pour fistule sous-maxillaire droite récente suppurante.

Troisième enfant d'une fratrie de cinq enfants ; tous en bonne santé, vaccinés par le B.C.G.

Le début de la maladie remonte à 40 jours environ, par des douleurs dentaires intenses, avec oedème, puis apparition d'une fistule sous-maxillaire droite, siégeant au niveau d'une saillie bourgeonnante, entourée d'une zone érythémateuse.

L'examen endo-buccal met en évidence la dent causale : deuxième prémolaire droite réduite à l'état de racine, les autres dents sont d'aspect normal.

Pas de tuméfaction du vestibule buccal. La pression de la fistule laisse sourdre du pus, envoyé au laboratoire. (Pas de germes identifiables) adénopathie sous-maxillaire satellite de la fistule, douloureuse, mobile, typiquement inflammatoire.

Examens biologiques : Numération globulaire :

Hématies : 4.200.000.
Leucocytes : 5.800.
Hématocrite : 40%.

Formule leucocytaire :

Polynucléaires neutrophiles : 59.
" eosniophiles : 4.
" basophiles : 0.

Lymphocytes : 36.
Monocytes : 1.

Vitesse de sédimentation : 1ère heure : 26 mn.
2ème heure : 52 mn.

- Glycémie : 0,96 g/L.
- Urée : 0,36 g.

Radiographies :

- Téléthorax : pas d'image de lésion évolutive.

- Maxillaire défilé : lésions apicales étendues de la deuxième prémolaire droite.

Traitement : avulsion de la dent causale.

- Antibiotique : bristopen pendant six jours (1g/jour).

Depuis lors, la malade a été perdue de vue.

Observation numéro 14. (Fig. 5 et 5bis page 55)

K. Dalila, 11 ans, originaire d'ALGER, consulte pour "ostéite corticale".

Les premiers symptômes remontent à un an environ, marqués par des douleurs dentaires intenses, avec irradiations vers l'oreille gauche et la tempe. Consulte alors en stomatologie où l'examen de la cavité buccale met en évidence 2 dents cariées :

- la première molaire inférieure gauche,
- la deuxième prémolaire inférieure gauche, réduites à l'état de racines.

Avulsion de ces dents cariées et antibiothérapie.

Cependant, quelques mois après l'avulsion de ces deux dents, réapparition des algies dentaires avec douleurs, tuméfaction de la région génienne basse, rougeur.

Pas de fluctuation de cette tuméfaction. La palpation des aires ganglionnaires cervicales met en évidence deux adénopathies sous-angulo-maxillaires mobiles, douloureuses, fixées par de la péri-adénite, adénopathies typiquement inflammatoires.

La malade consulte de nouveau en stomatologie où la première prémolaire inférieure gauche était reconnue à l'origine de ces symptômes. Avulsion dentaire et antibiothérapie.
Une radiographie - maxillaire-défilé - pratiquée peu de temps après, met en évidence de petites géodes de la branche horizontale du maxillaire inférieur, avec réaction périostée.
L'antibiothérapie a évité la fistulisation cutanée, cependant, on note que l la persistance du foyer infectieux au contact de la mandibule a provoqué une ostéite corticale par contiguité.

L'examen exo-buccal met en évidence une tuméfaction dure, petite, de la taille d'une lentille, faisant corps avec la table externe de la mandibule, tuméfaction correspondant à la réaction périostée. Il s'agit là, d'une observation d'ostéite corticale fort rare, par ailleurs, et qui semble en rapport

avec l'évolution des dents cariées.

Examens biologiques :

Formule sanguine :

- Hématies : 5.200.000.
- Leucocytes : 8.700.

Numération globulaire :

Polynucléaires neutrophiles : 67.
" Eosniophiles : 2.
" Basophiles : 0.

Lymphocytes : 38.

Monocytes : 4.

Vitesse de sédimentation :

1ère heure : 12 mn.
2ème heure : 47 mn.

- Téléthorax : pas d'image de lésion évolutive.
- Maxillaire-défilé.

Lésion d'ostéite corticale.

Fig. 5. - Ostéïte corticale



s - Maxillaire défilé : ostéïte localisée non fistulisée



Fig. 6. - Fistule sous mentale par canine incluse

Observation numéro 15.

T. Belkacem, âgé de 39 ans, originaire d'ALGER (Bouzaréah), consulte pour cellulite chronique circonscrite génienne basse.

Le début remonte à 4 mois environ par l'apparition de douleurs dentaires avec fièvre, insomnies.

L'augmentation progressive du volume du noyau cellulitique amène le malade à consulter.

L'interrogatoire nous a permis de rattacher cette cellulite chronique circonscrite à la carie de la deuxième prémolaire très ancienne.

L'examen, en l'absence de signes fonctionnels et généraux, découvre une tuméfaction de la région génienne au devant de la branche horizontale du maxillaire inférieur ; tuméfaction de la taille d'une grosse noix à contours réguliers, ovalaires

Cette tuméfaction est saillantesous les téguments, avec réaction des tissus environnant la tumeur.

L'examen endo-buccal met en évidence le signe essentiel : une coulée de cellulite fibreuse réunissant le nodule cellulitique à l'alvéole de la prémolaire droite. Le palper exo et endo-buccal montre que le nodule et la bride fibreuse ont la même consistance et semblent indissociables.

De plus, seules persistent : la deuxième prémolaire droite et son homologue du côté opposé.

Résultats des examens complémentaires :

Numération globulaire :

- Hématies : 4.800.000.
- Globules blancs : 9.800.

Formule leucocytaire :

- Polynucléaires neutrophiles : 32.
- " eosinophiles : 1.
- " basophiles : 0.

Lymphocytes : 61.
Monocytes : 1.

Vitesse de sédimentation :

1ère heure : 10 mn.
2ème heure : 42 mn.

Glycémie : 0,96 g/Litre.

Urée : 0,50 g/Litre.

Téléthorax : image thoracique normale.

Maxillaire défilé.

Lésions apicales.

Traitement.

Exérèse en bloc de la lésion et des téguments, car la peau était lésée.

Sous anesthésie locale, exérèse en quartier d'orange, décollement des bords et suture en peau saine.

Observation numéro 16. (Fig. 1 page 40)

M'BAREK Aïcha, âgée de 6 ans, se présente à la consultation externe pour cellulite aigüe circonscrite génienne haute, fistulisée à la peau.

La veille, la patiente fut emmenée en urgence au Pavillon de garde de l'Hôpital Mustapha, pour tuméfaction volumineuse très impressionnante, localisée à la région génienne haute, effaçant le sillon naso-génien, comblant la région sous-orbitaire et accompagnée d'un oedème de la paupière inférieure entraînant l'occlusion palpébrale.

La malade présentait également une fièvre élevée (40°) avec douleurs intenses de la première molaire supérieure, cariée, entraînant l'insomnie et motivant la consultation au Pavillon de garde où une consultation en stomatologie lui fut demandée.

Le lendemain, la malade nous fut présentée avec la même symptomatologie.

A l'examen endo-buccal, le vestibule est libre, mais la première molaire supérieure cariée, est reconnue comme responsable de cette cellulite aigüe, circonscrite, hypertrophie amygdalienne bilatérale.

La cellulite circonscrite s'était fistulisée en moins de vingt quatre heures. L'orifice fistuleux siège à 1cm du rebord orbitaire, fistule à bords décollés, rouges laissant s'écouler un pus épais, jaunâtre sans interruption, ce qui a entraîné une sédation incomplète des signes avec diminution de la fièvre.

L'interrogatoire met en évidence la longue évolution de cette carie (plus de cinq mois) ; mais les premiers symptômes - douleur, poussée de tuméfaction - n'ont pas inquiété outre mesure l'entourage de la malade.

Cet examen local fut complété par la palpation des aires ganglionnaires cervico-faciales.

L'examen général : pulmonaire, cardio-vasculaire, entre autre ne révèle aucune lésion.

Devant un pareil tableau, le diagnostic de dacryo-cystite aiguë peut se poser, mais l'absence de larmoiement, de conjonctivite angulaire, d'écoulement purulent à la palpation du sac lacrymal fait écarter ce diagnostic.

Examens complémentaires :

Radiographie du crâne - incidence de BLONDEAU.
met en évidence le comblement du sinus droit.

Téléthorax : image thoracique normale.

Par ailleurs : numération globulaire :

Hématies : 3.700.000.
Leucocytes : 6.900.
Hématocrite : 35%.

Formule leucocytaire :

- Polynucléaires neutrophiles : 32.
- " eosniophiles : 4.
  basophiles : 0.
- Lymphocytes : 61.
- Monocytes : 3.

Vitesse de sédimentation : 1ère heure : 25 mn.
2ème heure : 61 mn.

Glycémie : 0,88 g/Litre.

En résumé : il s'agit donc d'une cellulite aiguë, circonscrite naso-génienne, fistulisée à la peau, avec sinusite maxillaire droite consécutive à la molaire supérieure droite.

Traitement : Avulsion en urgence de la dent cariée.

- Antibiothérapie.

Quelques jours après, la guérison fut obtenue, seule persiste une zone légèrement empâtée, qui disparue au bout d'une dizaine de jours.

Observation numéro 17.

YOUSFI Farid, 17 ans, consulte pour fistule ancienne, rétractile.

Le début remonte à une année ou après avulsion des dents cariées apparition d'une tuméfaction génienne basse, fluctuante. Antibiothérapie et incision de l'abcès.

Réapparition après deux mois de la collection et fistulisation. Le jour de la consultation, la fistule est tarie seul persiste un cordon fibreux, fixant la fistule ancienne au plan osseux sous-jacent sans écoulement purrulent.

Nous rapportons ici, le cas d'une récidive de cellulite aigüe circonscrite, insuffisamment traitée et la récidive de la cellulite s'est alors manifestée par une fistule qui, après tarrissement s'est fixée à la table externe du maxillaire inférieur laissant une cicatrice inesthésique.

Reste à craindre, peut-être une ostéite corticale, seulement, une radiographie du maxillaire inférieur écarte le diagnostic.

La même observation avec une évolution"stéréotypée",fut notée chez Monsieur B.C. Abdelkader, qui après une fistule non traitée, finit par guérir, mais une cicatrice rétractile, adhérente au plan osseux de la table externe du maxillaire inférieur.

RESULTATS et DISCUSSION DES OBSERVATIONS

Toutes les observations de nos malades présentent un point commun : l'accident inflammatoire aigu, traité aux antibiotiques, souvent à plusieurs reprises et à doses massives et qui n'avaient pas empêché la formation de la fistule et la décevante chronicité des écoulements de pus.

L'analyse de nos observations permet de mettre en évidence plusieurs points :

Problème étiologique : Les fistules cutanées d'origine dentaire peuvent être :

- D'origine alvéolaire : elles sont alors favorisées par la persistance d'un foyer apical chronique (monoarthrite apicale chronique, présence d'un granulome) qui évolue pour son propre compte tant que la dent n'est pas traitée. L'os alvéolaire et le desmodonte participent à cette infection chronique ainsi qu'en témoigne l'arthrite dentaire cliniquement et radiologiquement décelable.

- D'origine cellulaire : La plupart de ces fistules, en dehors des cas d'ostéites ou d'ostéo-myélite ne sont pas entretenues par l'infection apicale mais aussi et surtout par la lésion cellulaire.

Le tissu cellulaire, au voisinage de l'infection apicale s'est SPHACELE et subsiste comme un corps étranger entretenant la suppuration au même titre qu'un séquestre.

- D'origine osseuse : Les suppurations cellulaires au contact d'un os de résistance moindrie, peuvent entraîner secondairement des ostéites corticales avec ou sans séquestre qui, à leur tour, entretiennent les lésions cellulaires.

Topographie :

Ces fistules cutanées siègent dans les régions les plus diverses de la tête et du cou, suivant la localisation des cellulites et la disposition particulière des muscles peauciers et du tissu cellulaire.

Les Signes Cliniques :

Les caractères particuliers et fréquents de ces fistules :

- non douloureuses,
- aspect infundibuliforme fréquent, résultat de la rétraction du trajet fistuleux,
- sensation de cordon induré, donnée par le trajet,
- adhérence à l'os qui empêche la mobilisation de l'orifice fistuleux par rapport au plan profond,
- parfois aspect bourgeonnant.

expliquent :

1) La déformation faciale qu'entraînent ces fistules, déformation persistant même après la "guérison" et que les artifices cosmétiques n'arrivent pas à faire disparaître chez un enfant jeune.

2) La dissymétrie faciale d'apparition tardive par arrêt de la croissance

- La méconnaissance de l'étiologie de ces fistules explique en grande partie, leur traitement symptomatique, essentiellement par les antibiotiques. Ainsi, tous nos prélèvements bactériologiques après examen direct et culture se sont avérés négatifs.

En effet, tous nos malades ont reçu, et ce parfois pendant plusieurs semaines, voire des années, une antibiothérapie intempestive locale et générale ce qui a eu pour seul résultat de stériliser tous nos prélèvements.

Dans la recherche bactériologique, on s'est particulièrement intéressé à la mise en évidence du Bacille de Koch, signalé par plusieurs auteurs dans la tuberculisation secondaire des fistules cutanées dont nous rapportons une observation parue dans la littérature.

- De même, il ne nous a pas été donné de relever des affections cutanées satellites de fistules cutanées. Cependant on a signalé des herpes , un eczemas, un sycosis.

- Enfin, l'aspect clinique de ces fistules est classique. Elles ne posent qu'exceptionnellement des problèmes diagnostiques :

a) Lorsque l'orifice cutané siège à distance de la dent causale, le trajet fistuleux étant plus ou moins serpigineux.

b) Lorsque la fistule persiste, malgré la suppression du foyer causal, entretenue par les lésions cellulaires de voisinage et pouvant provoquer à son tour, une ostéite ~~corti~~cale, ostéite corticale., due à la défense du périoste, d'autant plus marquée que l'enfant est plus jeune et qui ne se

manifestera plus après l'adolescence.

- Le traitement de ces fistules ne doit en aucun cas être négligé. Une attitude thérapeutique bien codifiée doit être menée afin d'éviter des complications plus graves telles que les cellulites aiguës diffuses.

Leur fréquence a diminué depuis l'introduction des antibiotiques, mais la prescription anarchique entraîne alors d'autres manifestations morbides qui, sans mettre en jeu le pronostic vital, ne sont pas moins graves :

- Conséquences esthétiques dues à la rétraction du trajet fistuleux.
- Chronicité des écoulements de pus.
- Manifestations à distance toujours possibles.

LES OBSERVATIONS PARUES DANS LA LITTERATURE

Nous rapportons ici quelques observations parues dans la littérature, remarquables par l'association de dermatoses satellites d'affections stomatologiques.

Les lésions dermatologiques s'expliquent soit par l'ensemencement des téguments à partir d'un foyer septique buccal, se propageant directement par l'orifice labial ou par l'intermédiaire d'une fistule cutanée d'origine dentaire, soit par l'existence de troubles de la statique des muscles de la face, soit par l'association de ces éléments.

1) Observation numéro 1. Tuberculisation d'une fistule cutanée d'origine dentaire :

Caractères cliniques :

- Les téguments autour de l'orifice prennent un aspect rougeâtre, infiltré, sans bourrelet périphérique.

L'orifice fistuleux est remplacé par une ulcération dont les bords sont à l'emporte-pièce, le fond atone. L'extraction de la dent causale n'amène aucune amélioration. Le diagnostic de tuberculisation est posé sur les données cliniques :

- Tuberculose évolutive.
- Notion de contage récent et massif avec des tuberculeux.
- Absence de vaccination par le B.C.G.

Données bactériologiques :

Isolement du Bacille de Koch.

Données histologiques :

Certains auteurs y ajcutent également(DECHAUME et DELIBEROS) des critères histologiques.

Ces tuberculisations secondaires de fistules cutanées d'origine dentaire sont en fait très rares. Dans toutes nos observations, aucun cas n'a été retrouvé et ce, malgré l'acharnement et le soin mis pour la recherche et l'identification du Bacille de Koch.

2) Observation numéro 2. Impétigo :

L'impétigo vrai dit de Tilbury Fox est une streptococcie vésico-pustuleuse, Bockhart a décrit un impétigo staphylococcique. Dans de nombreux cas, l'impétigo reconnaît une double origine microbienne : streptocccie surinfectée par le staphylococque.

- La contagiosité.
- La facilité de l'inoculation et même de l'auto-inoculation expliquent la facilité de l'infection des téguments, à partir des lésions buccales septiques. Les placards impétiginisés ne sont pas obligatoirement contigus aux foyers septiques (fistule), on a même retrouvé des placards disséminés.

Il faut insister sur l'attrait de l'impétigo pour les plis (intertrigo rétro-auriculaire) et l'extension éventuelle à la muqueuse conjonctivale (conjonctivite) DECHAUME VRASSE et DELIBEROS.

La remise en état de la cavité buccale fait disparaître la dermatose, jusque-là rebelle à tout traitement, en quelques jours, même en l'absence de toute thérapeutique cutanée locale.

- La chéilite microbienne : est un impétigo localisé au rebord labial et se caractérise par l'importance de l'oedème inflammatoire.

L'impétiginisation de toute dermatose faciale se conçoit aisément. La remise en état de la denture, supprimant l'infection secondaire, révèlera un eczéma, un lupus dont les caractères étaient ainsi masqués.

RESULTATS.

1) L'existence d'une fistule cutanée d'origine dentaire permet facilement d'envisager les relations de cause à effet et d'en faire la preuve thérapeutique.

2) En l'absence de fistule cutanée, d'autres facteurs de septicité buccale sont en cause : fistules muqueuses, caries et racines multiples infectant chroniquement la gencive.

3) Enfin, tare générale associée, que l'on doit alors rechercher systématiquement.

C H A P I T R E V

PATHOGENIE.

La présence de fistules doit immédiatement rappeler l'étiologie dentaire possible et nous devrons penser avec DELIBEROS, qu'il s'agit là de l'aboutissement d'un "Trajet d'évacuation d'une collection suppurée située dans l'os alvéolaire et venant s'ouvrir directement à la peau".

Il s'agit bien d'une affection de l'os alvéolaire, dont nous allons préciser le mécanisme. (Fig. 7 et 7 bis. Page 74)

Nous avons vu que l'os alvéolaire est absolument dépendant du système dentaire : "il naît, vit et meurt avec la dent" ; et participe à toute infection profonde de celle-ci.

Rappelons que la dent est un système complexe fait d'une couronne de tissus durs et d'une racine implantée dans l'os alvéolaire. Elle est creusée d'une cavité où aboutit le paquet vasculo-nerveux. La destruction de la couronne dentaire par la carie amène l'infection de la chambre palpaire avec, en dernier stade la nécrobiose : cette infection se propage par le canal dentaire jusqu'à l'apex et crée à ce niveau, une PERIAPEXITE SUPPUREE (Monoarthrite apicale suppurée).

Cette suppuration partie de la région apicale, va inoculer le tissu cellulaire sous-cutané péri-maxillaire.
Le mécanisme de cette contamination a donné lieu à plusieurs hypothèses.:

- Effraction directe de l'alvéole par le pus formée au niveau du périodonte avec ou sans processus d'ostéite et contamination secondaire du tissu cellulaire.

- Migration microbienne (MAINGUY) : l'agent infectieux passe directement dans les espaces péri-maxillaires, à travers l'os alvéolaire.

Chacun des deux processus paraît possible et ne constitue peut-être qu'une variante d'un même phénomène : des réactions inflammatoires plus ou moins marquées de l'os, qui peuvent aller jusqu'à une micro-ostéite suppurée, favorisent le passage de l'agent infectieux en direction du tissu cellulaire péri-maxillaire.

On invoque également :

- La voie lymphatique : une lymphite suivie de péri-lymphite contaminerait le tissu cellulaire. Certains auteurs (LEBEDINSKY) ont retenu l'hypothèse d'une péri-adénite.

- La voie veineuse : par phlébite, péri-phlébite et micro-embols septiques.

- La voie parulique sous périostée (BELTRUMI) : chaque fois que l'anneau ginginal qui sertit la dent est relâché, l'infection peut glisser sous le périoste par la voie d'un abcès parulique, parvenu au tissu cellulaire. Pour cet auteur, les phlegmons des traumatismes ginginaux, des parodontopathies, des accidents de dent de sagesse, suivraient cette voie. Le tissu cellulaire ensemencé, l'extension se fera par un envahissement de proche en proche des plans de clivage.

Cependant, aucune des hypothèses pré-citées ne signale l'effraction du périoste pour l'ensemencement du tissu péri-maxillaire. Avec GINESTET, nous pensons que l'effraction du périoste est essentiel et que la suppuration partie de la région apicale, traversera les trabécules osseuses jusqu'à la corticale et en PERFORANT la membrane périostée, gagnera le tissu cellulaire péri-maxillaire.

Cette explication du mécanisme de l'inoculation du tissu cellulaire péri-maxillaire après effraction de la membrane périostée, nous permet d'insister sur certains points :

- L'importance d'un traitement antibiotique posé de façon opportune, permet d'avoir une réaction périostée et éviter la dissémination de l'infection au tissu cellulaire et l'absence de fistulisation.

- L'importance de la recherche de la dent causaletet son traitement, gèneralement par avulsion et antibiotiques, entraîne la guérison définitive

Au tissu cellulaire sous-maxillaire contaminé, SEBILEAU lui a donné le nom d'ostéophlegmon, mais il ne s'agit pas STRICTO-SENSU, d'une lésion d'origine osseuse ; BERCHER l'appelait phlegmon odontopathique transosseux. CHOMPRET et DECHAUME ont préféré le terme de Cellulite.

- Cellulite aigüe circonscrite suppurée d'emblée fistulisée
La cellulite suppurée s'extériorise à la muqueuse ou à la peau après quelques jours d'évolution.

- Drainage muqueux : la tuméfaction augmente de volume en son centre et s'ouvre lors d'un mouvement de déglutition ou Phonation.

Le drainage au vestibule supérieur est le plus souvent satisfaisant pouvant conduire à une sédation complète de tous les symptômes simulant la guérison; mais la cellulite récidive à plus ou moins brève échéance.

Le drainage au vestibule inférieur est moins satisfaisant malgré les mouvements labiaux et jugaux.

- Drainage insuffisant au niveau de la région sublinguale, à l'origine de formes compliquées ou prolongées.

- Drainage cutané : après une accentuation des symptômes cutanés, apparaît au centre de la tuméfaction ou à son point déclive, une zone plus rouge, plus chaude ; la fluctuation est évidente à son niveau. Elle donne spontanément issue à une quantité plus ou moins abondante de pus mêlé de sang : écoulement irrégulier pouvant se prolonger par un orifice unique, à bords décollés. Le drainage est insuffisant et l'orifice se refermera. Siège de la fistule cutanée dépend de la dent causale, de l'anatomie de la région en particulier des muscles et des aponévroses qui guident les collections suppurées - la fistule va se créer là où les tissus sont immobiles -, de la longueur et la topographie radiculo-dentaires et la situation des apex par rapport aux tables du maxillaire.

ROY précise que "si la collection est en decà du muscle le pus aboutira dans le vestibule, si elle est delà, le pus se fera jour vers la peau". Et CHOMPRET sera plus explicite quand il signale que la répartition du tissu cellulaire des diverses régions de la zone cervico-faciale et les dispositions anatomiques des muscles superficiels créant des zones de moindre résistance, justifient la présence d'un orifice fistuleux, situé quelquefois loin du foyer initial. FARGUIN FAYOLLE avait rapporté des cas de fistules d'origine dentaire situées au niveau de l'insertion sternale du sterno-cléïdo-mastoïdien et même au-dessus de la clavicule.

Ainsi divers sièges de fistules ont pu être observés posant des problèmes de diagnostic différentiel de difficulté variable que nous revenons au chapitre clinique :

COUPE FRONTALE MANDIBULAIRE MONTRANT LE CHEMINEMENT D'UNE INFECTION APICALE

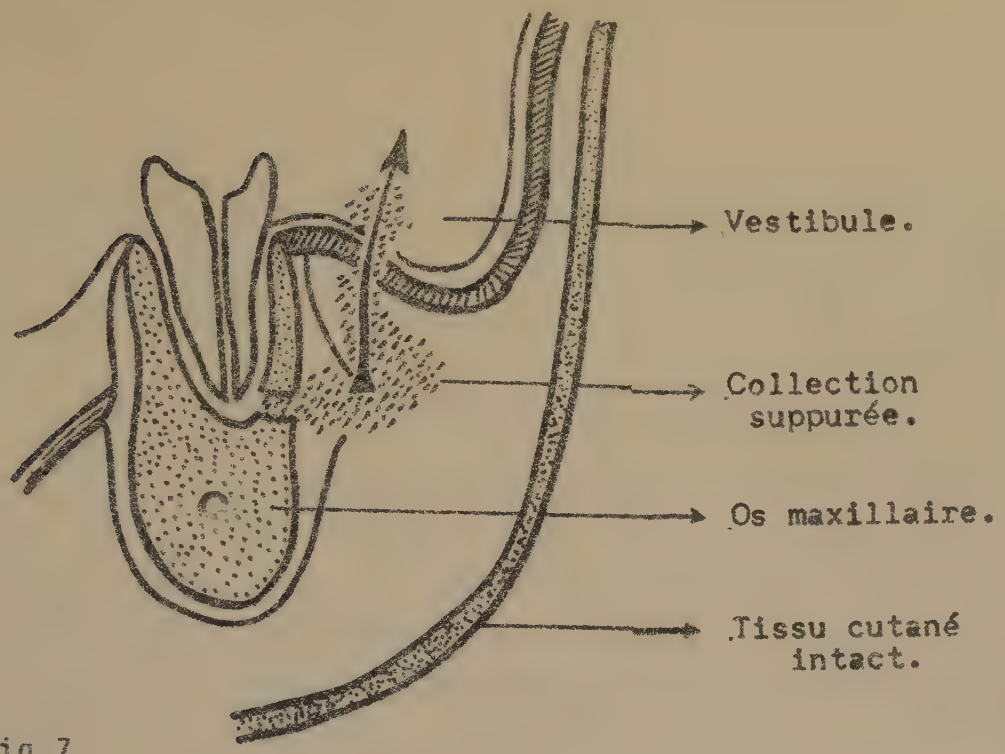

Fig.7

1) Vers le vestibule (d'aprés GINESTET)

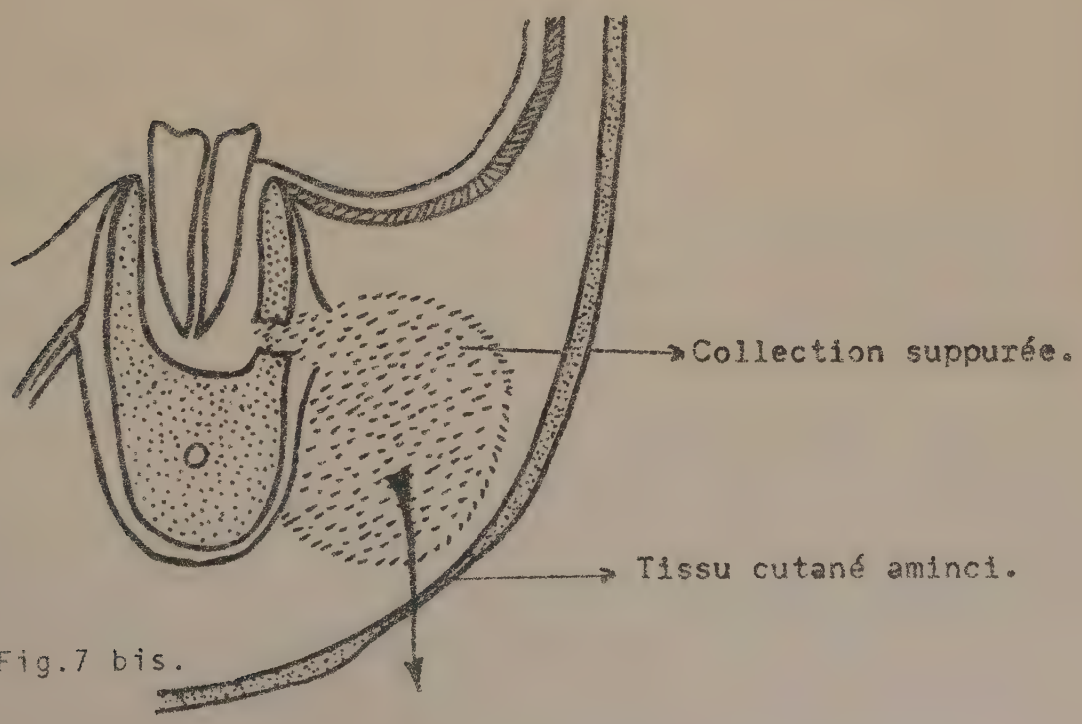

Fig.7 bis.

2) Vers le tissu cellulaire sous-cutané et la peau.

(d'aprés GINESTET)

- Fistules mentonnières : fréquentes mais l'origine dentaire est souvent méconnue. Le siège de la fistule est sous-mental ou pré-mentonnier para-médian. Ici les dents en cause sont avant tout les incisives centrales.

- Fistules sous-maxillaires : succèdent en général à des péri-odontites des pré-molaires ou molaires inférieures.

- Fistules géniennes inférieures : siègent dans la région limitée en haut par la ligne d'occlusion et en bas par le rebord basilaire de la mandibule. Elles sont dues aux pré-molaires et molaires inférieures.

- Fistules labiales supérieures : la fistule de l'incisive centrale siège sous le seuil narinaire. La fistule de l'incisive latérale siège au-dessous de voile du nez.

- Fistules palpébrales inférieures : la fistule de la canine peut sièger au-dessous de l'angle interne de l'oeil.

- Fistules géniennes supérieures : dans la région sous-malaire, peuvent venir s'ouvrir les trajets fistuleux dont l'origine est aux pré-molaires ou molaires supérieures.

La Cellulite chronique circonscrite.

La cellulite chronique se constitue progresssivement au décours d'une cellulite aiguë circonscrite. Elle peut même évoluer pour son propre compte, après un traitement étiologique tardif.

L'antibiothérapie isolée, ou trop prolongée, paraît responsable de l'augmentation du nombre des cellulites chroniques. La rapidité de son action sur l'inflammation du tissu cellulaire a créé de nouvelles formes de cellulites décapitées ou camouflées, débouchant sur la forme chronique.

L'antibiothérapie diminue l'activité microbienne, retarde la formation de l'abcès mais n'empêche pas la formation de séquestres tissulaires. Ces séquestres,,véritables corps étrangers, entravent la cicatrisation et favorisent l'organisation scléreuse. Cette sclérose aboutit à la constitution de foyers isolés dont la "quiescence ne correspond qu'à une garantie illusoire". (VENDE, CASTTE et ROUVILLOIS).

Cette antibiothérapie intempestive expliquerait actuellement la fréquence des cellulites chroniques circonscrites : "l'emploi des antibiotiques éteint le reste de l'inflammation bénéfique et prépare la plus durable des rétentions microtiques". (LAURENCE).

- Les cellulites chroniques fistulisées :

La peau amincie, violacée, s'ulcère à la longue et donne issue à une petite quantité de séro-pus ; l'orifice fistuleux s'oblitère assez vite, se recouvre d'une croûtelle puis s'ouvre périodiquement pour laisser s'écouler une petite quantité de sérosité louche. Il s'agit d'une fistule unique, petite à bords minces et décollés. L'orifice repose sur la masse formée par le nodule de cellulite chronique.

Ostéite corticale : La persistance d'un foyer de cellulite aiguë suppurée ou chronique au contact d'une table maxillaire augmente le risque de contamination osseuse par contiguité.

L'ostéite corticale se rencontre avec une relative fréquence dans les cellulites chroniques.

Cette ostéite corticale reste limitée et peut aboutir à la formation d'un séquestre lamellaire ou un foyer de fongosités aboutissant alors à une ostéite constituée fistulisée pérsistante,évoluant pour son propre compte malgré un traitement judicieux de la cellulite.

C H A P I T R E VI

DIAGNOSTIC

POSITIF.

Il est habituellement évident dès le premier coup d'oeil : il existe un orifice déprimé, de niveau ou en saillie par rapport aux plans de recouvrement, et donnant lieu à un écoulement plus ou moins abondant.

Il s'agit là, d'une pathologie régionale dont l'intérêt avant tout étiologique, est dominé par les causes dentaires. Tout le problème est de ne pas les méconnaître, de les rechercher et de les traiter correctement pour ne pas entraîner de complications.

Ainsi, les données de l'examen clinique, biologiques et radiographiques sont nécessaires pour déceler la cause et la traiter.

ETIOLOGIQUE.

- Les causes dentaires sont de loin les plus fréquentes :

. Les complications de la carie dentaire viennent au premier rang :

Empruntant la voie pulpaire, elles aboutissent à la périodontite ou arthrite (infection du ligament et de l'os alvéolaire) avec ou sans lésions macroscopiques (granulome, kyste, alvéolyse).

Certains auteurs (FAVE) signalent également que les "mortifications pulpaires sans CARIE et secondairement infectées peuvent également provoquer une périodontite, que cette mortification soit :

- d'origine chimique,
- d'origine traumatique(contusion, sub-luxation dentaire avec lésions irréversibles de la pulpe, félure dentaire permettant l'infection).

- mortification par voie rétrogarde à patir d'un clapier parodontopathique ou dans les suites d'une cure radicale de sinusite maxillaire ou d'un curetage de kyste.

LES CAUSES PERI-DENTAIRES.

Au cours de l'évolution de la dent et plus particulièrement de la dent de sagesse inférieure : il s'agit dans la plupart des cas, d'une complication de l'infection du sac péricoronaire, qui peut prendre diverse expressions anatomo-cliniques avec abcès muqueux évoluant le long de la gouttière buccinato-maxillaire et s'ouvrant directement à la peau dans la région de moindre résistance (quadrilatère de CHOMPRET).

- Kyste corono-dentaire. D'autres causes péri-dentaires peuvent être incriminées.

- paradontopathies : ensemencement direct du tissu cellulaire péri-maxillaire, souvent au moment d'une avulsion.

- lésions muqueuses péri-cervicales : beaucoup plus rares : gingivite de cause locale, traumatisme par prothèse ou obturation mal exécutées.

- infection née d'un organe dentaire en inclusion ou en ectopie : qu'il s'agisse d'un retard d'évolution, ou d'une dent sur-numéraire.

"WINTER" signale que "les dents temporaires sont plus souvent à l'origine d'abcès sous-périostés, en raison de la brièveté de leurs racines. Mais comme les dents permanentes et de la même manière, elles peuvent provoquer des fistules ; une effraction inter-radiculaire au niveau du plancher de la chambre pulpaire en est responsable dans 29% des cas".

Enfin, la fistule peut être entretenue par un noyau de cellulite résiduel même après disparition du foyer dentaire originel ; cette cellulite entraînant secondairement une ostéite corticale qui peut alors évoluer pour son propre compte.

Cette ostéite constituée et fistulisée,laisse s'écouler un pus franc, intarissable, malgré un traitement correct de la cellulite.

C H A P I T R E VII

DIAGNOSTIC DIFFERENCIEL.

L'examen clinique ainsi que les différents examens complémentaires, permettent dans la grande majorité des cas, de porter facilement le diagnostic et de le ramener à sa cause.

Néanmoins, certaines fistules de par leur localisation et leur aspect, posent des difficultés diagnostiques. Ainsi en présence de : (schéma 8, page 86)

- Fistules Mentonnières : on est quelquefois amené à discuter une :

a) Adénite sous-mentale banale ou tuberculeuse solitaire.

b) Une fistule du tractus THYREO-GLOSSE.

Les ganglions sous-mentaux correspondent à la région du menton, à la partie médiane de la lèvre inférieure, à la région gingivo-dentaire incisive inférieure, à la partie médiane du plancher de la bouche et à la pointe de la langue. Situés dans la région sus-hyoïdienne médiane, ils sont au nombre de deux : un près du maxillaire, l'autre près de l'os hyoïde.

L'adénite sous-mentale banale peut se présenter sous deux aspects :

- Adénite aigüe non suppurée.
- Adénite aigüe suppurée, fistulisée à la peau.

Cette forme seule, en pratique fera discuter une fistule sous-mentonnière par atteinte dentaire. Cependant, les données de l'examen : ganglion gros, douloureux, fluctuant avec lésion de voisinage, n'appartenant pas à un organe dentaire, et siégeant dans le territoire anatomique correspondant, permette de les reconnaître.

L'adénite tuberculeuse solitaire, de siège sous-mentale est exceptionnelle. De plus, quand elle venait à exister le contexte clinique, les données radiologiques et les données biologiques, en particulier étude de l'intradermo-réaction, au besoin le résultat de la ponction-biopsie avec étude du suc ganglionnaire permettent toujours le diagnostic.

- Fistules Sous-Maxillaires : pourront faire discuter :

  - une fistule ganglionnaire banale, succédant à une phase d'adénite aiguë non suppurée.

La tumeur augmente de volume, fait disparaître le sillon cervico-maxillaire, remplit la région sus-hyoïdienne latérale, s'étend en arrière jusqu'au rebord antérieur du sterno-cléïdo-mastoïdien, en avant jusqu'au ventre antérieur du digastrique. La peau intacte au début, s'infiltre et devient rouge, luisante, chaude.

Par contre, le plancher buccal demeure intact et garde sa souplesse.

Peu à peu, la fluctuation apparaît et en l'absence d'incision, le pus se fait jour à la peau.

L'adéno-phlegmon correspond à une lésion muqueuse, le phlegmon péri-maxillaire à une infection dentaire

- Fistules Labiales Suppurées : sont à différencier des folliculites de la lèvre supérieure.

- Fistules Palpébrales Inférieures : la fistule de la canine peut siéger au-dessous de l'angle interne de l'oeil et peut faire discuter une fistule de DACRYOCYSTITE ; mais, outre les données de l'interrogatoire et de l'examen dentaire, les caractères des fistules lacrymales sont assez caractéristiques :

en pomme d'arroscir et l'injection lacrymale ressort par les orifices fistuleux.

De plus, l'anamnèse précise le larmoiement ancien et le dacryocyste.

- Fistules Géniennes Supérieures : on discutera :
  - une adénite génienne, exceptionnelle.
  - et chez l'enfant et l'adulte jeune, une ostéite tuberculeuse du malaire.

Elle survient avec un maximum de fréquence entre un et cinq ans.

Le début est généralement insidieux, marqué par l'apparition d'une tuméfaction, siégeant au-dessous de l'angle externe de l'oeil, douloureuse à la pression en un point limité.

La palpation fait sentir un empâtement de la grosseur d'une noisette, dur, élastique.

Secondairement, apparaît un point fluctuant, la peau s'amincit, devient violacée et enfin, se perfore ; donnant issue à un pus grumeleux. L'exploration au stylet conduit sur un os dénudé. L'abcès vidé, l'empâtement persiste, la fistule présente alors tous les caractères d'une fistule tuberculeuse.

Les examens radiographiques, les recherches bactériologiques sont nécessaires pour le diagnostic de cette forme rare de tuberculose osseuse.

Fig. 8

ZONE DE PROJECTION DES FISTULES CONGENITALES.

- 1ère Fente.
- 2ème Fente.
- Tractus thyréo-glosse.

FISTULES D'ORIGINE DENTAIRE.

2-3 : Fistule d'origine incisive centrale inférieure.
1 : Fistule d'origine incisive centrale supérieure.
4 : Fistule d'origine incisive latérale supérieure.
5 : Fistule d'origine canine supérieure.
6 : Fistule génienne supérieure d'origine molaire.
7 : Fistule sous-maxillaire d'origine molaire.
8 : Fistule génienne inférieure d'origine molaire.

- Fistule de la Sinusite maxillaire chronique :

- D'origine dentaire : l'étiologie dentaire, pour s'en tenir à elle seule, entre pour une large part dans nombre de sinusites. Elle s'explique facilement par les rapports étroits qui existent entre les apex des dents et le plancher du sinus. Ce dernier à convexité inférieure a son point le plus déclive en rapport avec les apex de la deuxième prémolaire et de la première grosse molaire.

Aussi toute atteinte de ces dents, si elle est longtemps négligée peut entraîner une sinusite maxillaire d'origine dentaire qui peut par ailleurs se fistuliser à la peau. L'examen minutieux du système dentaire du maxillaire correspondant sera pratiqué. Pour cela, il faut vérifier soigneusement la vitalité de toutes les dents, faire des radiographies systématiques, puis traiter les dents dont les traitements radiculaires ont été incomplets.

L'origine purement nasale d'une sinusite ne pourra être affirmée que lorsque ces examens ainsi que les autres éléments de diagnostic de sinusite auront été concluants.

- Fistules Ganglionnaires : en dehors de la face où elles sont rares, sont fréquentes dans la région cervicale et dominées par les adénites tuberculeuses. Ici leurs caractères cliniques et les examens complémentaires permettent un diagnostic aisé.

- Fistules Congénitales : sont cervicales. Leur existence dépend d'un vice d'évolution dans le développement de l'appareil branchial.

A) <u>Les fistules et Kystes latéro-cervicaux reconnaissent deux origines</u> : (voir schéma 9, page 89)

- Soit le canal THYMO PHARYNGIEN, élément normal et obligatoire de l'évolution du THYMUS.
- Soit un défaut d'accolement branchial ; en rapport avec un trouble morphogénétique, localisé.

<u>Les Fistules de la première fente</u> se présentent comme une suppuration cervicale intermittente dont l'orifice inférieur siège dans "un triangle dont le sommet se situe au niveau du plancher du conduit auditif externe, la base sur la ligne unissant la pointe du menton au milieu de l'os hyoïde. Les autres côtés sont représentés par deux lignes curvilignes à concavité antéro-supérieure, unissant le sommet de la pointe du menton en suivant le bord inférieur de la mandibul pour la ligne supérieure, à la grande corne de l'os hyoïde pour la ligne inférieure". (PONCET).

En réalité, l'orifice peut siéger dans la région sous-hyoïdienne mais il reste latéral. L'injection lipiodolée précise la direction générale du trajet ascendant vers la parotide. L'orifice supérieur est très rarement retrouvé au niveau du Plancher du Conduit auditif externe. Exceptionnellement, une autre malformation latéro-cervicale, essentiellement une aplasie de l'oreille externe ou moyenne vient aider au diagnostic.

Fig.9

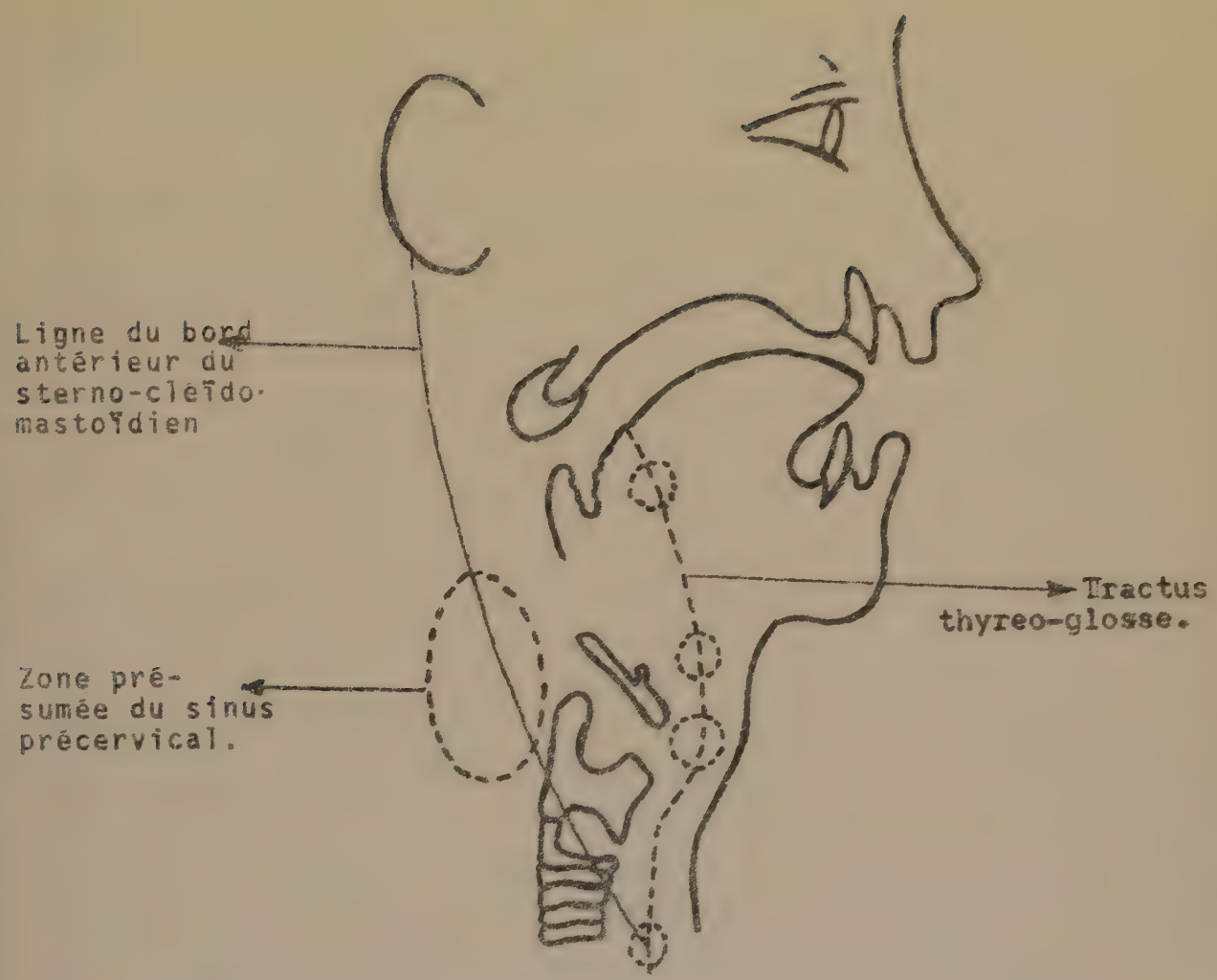

- TRACTUS THYREO-GLOSSE ET ZONES PRESUMEES DES KYSTES ET FISTULES. (en pointillé)

(d'aprés GIROUD ET LELIEVRE)

Les Fistules de la deuxième fente sont les plus fréquentes, on distingue trois types :

- Les fistules complètes.
- Les fistules borgnes externes.
- Les fistules borgnes internes.

1) Les Fistules Complètes : elles comprennent :

a) Un oririce externe au bord antérieur du STERNO-CLEÏDO-MASTOÏDIEN, plus ou moins haut, souvent à 1 à 2cm au-dessus de l'articulation STERNO-CLAVICULAIRE. Cet orifice est punctiforme, parfois recouvert d'une croûtelle, parfois occupant le sommet d'un petit mamelon. Cet orifice siège de préférence à droite ; il peut être bilatéral.

b) Un trajet étroit, flexueux, coudé, s'enfonce à travers l'aponévrose cervicale superficielle, chemine jusqu'à l'os hyoïde sous le sterno-mastoïdien.

c) Un orifice interne : qui n'est pas toujours perméable, très étroit, siège dans la région amygdalienne à son pôle supérieur, inférieur ou du pilier postérieur.

Ces fistules laissent sourdre une sérosité claire ou un liquide purulent.

Il y a toujours intérêt à procéder à une fistulographie et un examen cyto-bactériologique des sécrétions.

1) La Fistule borgne externe : présente un trajet plus ou moins long, continué en principe jusqu'au pharynx par un tractus fibreux qu'il faut savoir disséquer et extirper lorsque sa finesse extrême ne l'interdit pas.

3) La Fistule borgne interne : sa prétendue rareté tient probablement à son manque total de symptomatologie. Elle est représentée par un canal à développement cervical plus ou moins prononcé dont l'abouchement se fait dans la région amygdalienne. Elle peut contenir un liquide séreux ou muqueux qui se déverse dans la région juxta-amygdalienne.

D'autre fistules, en fait beaucoup plus rares, ont été décrites : - Les fistules du canal THYMO-PHARYNGE : leur trajet est dirigé vers le pharynx. L'orifice interne siège dans le sinus piriforme.

- Les fistules en rapport avec un reliquant de placode : (KEITH). Elles apparaissent le long du bord antérieur du sterno-cléïdo-mastoïdien. Les orifices cutanés sont fréquemment entourés de formations cutanées et cartilagineuses.

- Les fistules médianes, plus rares, s'opposent classiquement à ces fistules latérales.

Longtemps confondues avec d'autres formations dermoïdes ou thyroïdiennes, elles bénéficient maintenant de l'individualité définitivement admise que leur confère leur origine commune aux dépens du TRACTUS THYREO-GLOSSE.

. Fistules du canal thyréo-glosse : succédant habituellement à un kyste, l'orifice fistuleux, médian, siège de l'os hyoïde au creux sous-claviculaire, très rarement au-dessus de l'os hyoïde, avec souvent un aspect en cocarde. La palpation découvre parfois une masse kystique en arrière de la fistule, masse kystique et trajet fistuleux sont mobiles à la déglutition.

. Fistules mento-sternales : Elles sont exceptionnelles et réalisent une série de malformations cervicales médianes, s'étendant du menton à la fourchette sternale, une fistule inférieure au-dessus du manubrium étant retrouvée le plus constamment.

B) Les Fistules Labiales : rares et peuvent être congénitales. Siègent sur la zone "rouge" de la lèvre inférieure. Elles sont médianes ou paramédianes souvent symétriques ou commissurales.

C) Les Fistules Linguales : exceptionnellement, sont le fait de kystes muco'ïdes développés aux dépens de glandes salivaires aberrantes.

Enfin un problème particulier concernant les fistules cutanées multiples et les fistules d'origine osseuse sera envisagé :

- L'ACTINOMYCOSE : Longtemps considérée comme une entité clinique, elle est actuellement rattachée à des cellulites chroniques dues à des germes anaérobies (Phlegmon ligneux de Reclus)etfait partie des ACTINOBACTERIOSES dont les problèmes pathogéniques sont encore controversés.

- Les fistules cutanées sont multiples et siègent au sommet de mamelons violacés,; seul l'examen bactériologique peut faire le diagnostic. La ponction demeure l'examen-clé, elle seule parmettra un examen direct, une culture anaérobie stricte,des examens d'identification, un antibiogramme. Ainsi seront distingués les ACTINOMYCOSES VRAIES, les actinobactéricses, et les pseudo-actinomycoses.

De même, les fistules cutanées d'origine osseuse de par leur aspect clinique méritent attention.

Elles peuvent être :

1) Soit d'origine bactérienne : elles sont alors dues à des germes banaux ou à des germes spécifiques.

a) A germes banaux :

I) Les ostéites aiguës de causes dentaires : qui sont les "grandes pourvoyeuses".

Les signes locaux sont prédominants : examen clinique :

- Examen exo-buccal : déformation du visage due à une infiltration jugale, faisant corps avec l'os sans adénopathie.

- Examen endo-buccal : malgré le trismus, on sent que la tuméfaction comble le vestibule en regard de la dent cariée. La tuméfaction déforme également le rebord alvéolaire interne.

Radiographie : - maxillaire défilé - montre autour d'une dent à canaux non obturés et présentant des lésions péri-apicales, une zone floue, avec décalcification plus ou moins étendue - parfois apparaissent déjà des ilôts plus denses -

II) Les ostéites hématogènes : la localisation la plus fréquente est la mandibule; Le tableau clinique est dominé par les signes généraux.

. Phase septicémique : début brutal marqué par une température à 40° avec frissons, vomissements, pouls rapide, petit mais régulier; urines rares avec albuminurie.

. Phase de localisation : Douleur intense, continue, pulsatile en un point précis de la mandibule. Puis installation d'un oedème.

. Phase de suppuration et de fistulisation : spontanément le pus se fait jour soit à la peau, soit à la muqueuse ou au collet de la dent.

. Phase de séquestration et de régénération : elle est très lente et peut durer des mois, voire des années.

b) A germes spécifiques :

- Bacille de Koch,: la localisation au malaire est déjà vue. Les autres localisations sont exceptionnelles sauf le condyle.

- Syphilis : syphilome mandibulaire qui peut se fistuliser.

2) Soit par atteinte tumorale :

a) Tumeurs bénignes d'origine dentaire :

- Kystes fistulisés.
- Adamantinomes.

b) Tumeurs malignes :

Le diagnostic repose non seulement sur les résultats de l'examen clinique, mais surtout sur ceux de la radiographie.

On est amené cependant, à pratiquer une intervention exploratrice, il est toujours souhaitable que la biopsie soit suivie le plus rapidement possible de la thérapeutique convenable.

C H A P I T R E VIII

TRAITEMENT.

Les fistules cutanées d'origine dentaire...

- Un diagnostic facile, il suffit d'y penser, penser à la dent causale.
- Un traitement à ne pas négliger.

En effet, TILLAUX écrivait : "Toutes les fois qu'il existe un trajet fistuleux en rapport avec les maxillaires, le chirurgien doit se préoccuper du système dentaire qui est presque toujours le point de départ".

Recommandation souvent oubliée car on voit fréquemment arriver à la consultation externe des malades porteurs de fistules cutanées évoluant depuis de longs mois, voire des années avec comme seul traitement, une prescription "aveugle" d'antibiotiques souvent onéreux.

Aussi, une thérapeutique convenable doit être appliquée à temps pour éviter la survenue de complications dominées par les cellulites aiguës et chroniques et les cicatrices disgracieuses, indélébiles, adhérentes à l'os, que les artifices cosmétiques ne peuvent complètement faire disparaître.

TRAITEMENT CURATIF

Buts du traitement : L'action thérapeutique doit intéresser :

- Le foyer infectieux représenté dans la majorité des cas par un organe dentaire.
- La cellulite.
- Le trajet fistuleux.

Après avoir envisagé les moyens thérapeutiques, nous en verrons les indications en fonction des formes évolutives et topographiques déjà étudiées.

Etude des moyens thérapeutiques :

- TRAITEMENT CAUSAL DENTAIRE.

Deux attitudes opposées : avulsion ou traitement conservateur :

A - Avulsion ou traitement radiculaire : L'extraction est indiscutable dans un grand nombre de cas, en particulier:

- Pour des raisons locales :

. Importance de la destruction corono-radiculaire rendant illusoire toute reconstitution unitaire.

. Difficulté d'un traitement radiculaire correct : accessibilité et forme des canaux.

. Nature et étendue des lésions péri-apicales ou alvéolaires.

- Pour des raisons d'ordre général :

. Conditions psycho-sociales du malade.

. Affection organique imposant l'erradication absolue de tout foyer infectieux.

L'avulsion obéït aux règles techniques habituelles, comportant en particulier, un temps essentiel de révision alvéolaire : curetage péri-apical - doux en période aigüe - que peut compléter une cautérisation chimique (acide trichloro-acétique). Le pus s'évacue parfois par l'alvéole de la dent extraite.

L'anesthésie locale est souvent douloureuse et responsable de dissémination de l'infection, il faut éviter de traverser une zone infectée. On lui préfère l'anesthésie régionale. L'anesthésie générale est disproportionnée à l'acte effectué.

Le problème de l'extraction à chaud : L'extraction à chaud n'est plus discutée. Elle ne présente absolument aucun danger comme l'ont souligné DES CROZAILLES, ACKERMANN, POMPIANS, au XVIIè Congrès français de STOMATOLOGIE.

La bactériémie post-extractive dans une cellulite circonscrite ne paraît pas plus importante que lors d'une extraction à froid. Le trismus ne constitue pas un obstacle. L'extraction à chaud est contre-indiquée uniquement dans les accidents évolutifs des dents de sagesse.

B - Traitement dentaire conservateur : Ce traitement doit être tenté chaque fois qu'il s'agit d'une dent antérieure dans une bouche saine, ou d'une dent ancrage, de prothèse fixe par ailleurs valable et qu'aucune des raisons locales ou générales énumérées dans le paragraphe précèdent ne s'y oppose :

- Traitement conservateur intégral ou médical :
  - Trépanation.
  - Pulpectomie.
  - Désinfection de la cavité pulpaire et obturation radiculaire.

- Traitement conservateur chirurgical : Il comporte un temps de curetage péri-apical avec ou sans résection apicale

et l'obturation radiculaire extemporanée sous le contrôle de la vue. Si la trépanation et la pulpectomie sont immédiates, le temps chirurgicale et l'obturation radiculaire ne sont pratiqués qu'après refroidissement des lésions.

TRAITEMENTS DE LA CELLULITE.

Le traitement peut être local ou général. Il est différent selon qu'il existe ou non une collection suppurée :

a) Au stade de la cellulite séreuse :

Tout réside, en pratique, dans le traitement causal dentaire.

Localement des vessies de glace avec la protection tégumentaire habituelle, limitent l'extension de l'oedème.

Le traitement général est inutile dans l'ensemble des cas, sauf si la température ou l'intensité des signes fonctionnels font craindre un passage à la forme suppurée.

Lorsque le traitement dentaire conservateur est décidé, le traitement général constitue un complément utile. Il consiste en une antibiothérapie à large spectre, forte et courte, ne dépassant pas quatre jours.

b) Au stade de collection suppurée :

Il faut en assurer l'évacuation. Le traitement général n'est pas obligatoire.

Avant d'aborder le traitement local, un geste d'une particulière importance est à souligner : la ponction, qui seule parfois,permet d'affirmer la présence de pus qui est nécessaire à l'analyse bactériologique et à la recherche de

la sensibilité des germes aux antibiotiques et qui, enfin, peut servir de guide pour le drainage.

La ponction se pratique avec les précautions d'asepsie d'un acte chirurgical, sous anesthésie locale, au sommet de la tuméfaction ou à son point le plus douloureux, à l'aide d'un matériel stérile : aiguille de gros calibre à biseau court, ou trocart et seringue en verre. Le liquide recueilli sera envoyé au Laboratoire et pour la recherche d'anaérobies, le liquide de ponction sera placé dans une pipette scellée immédiatement.

Le DRAINAGE s'effectue par voie muqueuse ou cutanés.

- VOIE MUQUEUSE.

Le patient est en position assise. Désinfection de la cavité buccale.

- Anesthésie locale ou régionale qui a l'avantage d'être réalisée en tissu sain.

- Incision muqueuse au bistouri ordinaire, franche sur 1,5 à 2cm ; l'instrument dirigé vers la table maxillaire.

L'écartement des mois d'une pincée de HALSTEAD améliore le drainage. Si la collection est profonde, on la recherche à la pince et on l'évacue par écartement de ses mors.

- Lavage de la cavité résiduelle avec une solution de DAKIN ou d'eau oxygénée. Quand la collection est relativement profonde, il est recommandé de placer un drain : mèche de gaze simple ou iodo formée non tassée, ou lamelle de caoutchouc ondulé de DELBET.

- VOIE CUTANEE.

On opère sur un malade étendu, avec les mêmes conditions d'asepsie et d'anesthésie :

- Drainage filiforme : deux boutons anesthésiques sont pratiqués aux pôles de la tuméfaction. Une aiguille courbe la transfixe et ramène deux ou trois crins de Florence doublés qui sont sectionnés à distance des orifices de ponction.

Ce drainage, pendant une durée de quatre jours, est amplement suffisant pour une collection superficielle.

- L'incision assure un meilleur drainage : incision esthétique dans un des plis de la face ; au bistouri sur 1,5cm., avec mèche de gaze retirée au bout de quarante huit heures.

L'antibiothérapie est inutile dans la plupart des cas. Toutefois, son emploi précoce limite indiscutablement les lésions et entrave la formation de suppurations diffuses.

- Cellulites aigües diffuses : l'antibiothérapie tant discutée dans les autres formes de cellulites, a trouvé ici une indication formelle.

. Elle réduit la rapidité d'extension de la cellulite.
. Elle limite les lésions.
. Elle diminue la gravité du syndrome Toxi-infectieux.
. L'antibiothérapie doit s'appuyer sur un antibiogramme.
. Elle doit être immédiate, massive et prolongée, à titre d'exemple monothérapie intense (Penicilline 20 millions d'unités/J)

au goutte-à-goutte intra-veineux et ce, en prévenant les incidents et accidents dus à une telle thérapeutique.

- La corticothérapie : les gluco-corticoïdes de la glande surrénale et surtout, leurs dérivés déshydrogènes fluorés et méthylés sont utilisés dans les syndromes infectieux

- Neuroplégiques : rendent les centres végétatifs insensibles aux syndromes irritatifs et entravent leurs conséquences vasomotrices.

évitent, avant l'apparition des signes respiratoires, les lésions anatomiques des centres nerveux.

Le traitement de la dent causale est immédiat, sous le couvert de cette antibiothérapie intensive, de même que le drainage franc de tous les foyers en recherchant et en traitant les fusées à la sonde cannelée ou à la pince de Kocher.

- La cellulite chronique circonscrite.

L'extraction de la dent causale et le curetage approprié de sa région apicale sont nécessaires en association avec une antibiothérapie et un traitement chirurgical :

- Drainage filiforme.
- Curetage des lésions : curetage de la cellulite ou du trajet fistuleux. Sous anesthésie locale, une incision à la limite du tissu sain permet de décoller le plan cutané et de cureter le nodule de cellulite. Une suture fine, en peau saine, laisse une cicatrice peu visible.

- Exérèse en bloc de la tumeur et des téguments qui la recouvrent, est indiquée lorsque la peau est lésée. Le décollement des bords ou une autoplastie cutanée associant rotation et glissement laissent une cicatrice discrète, qui s'atténue rapidement. En résumé, ne jamais oublier que le traitement dentaire est primordial et qu'un traitement général même bien conduit, est insuffisant et conduit à la formation de la fistule cutanée.

Celle-ci constituée, sera traitée ainsi :

TRAITEMENT DE LA FISTULE CUTANEE.

LAMBERT et BONNET conseillent la résection complète du trajet fistuleux, car tout un foyer cellulaire laissé en place, peut évoluer pour lui-même et être à l'origine d'un échec. La suture cutanée sera minutieuse, en deux plans décalés, après bonne dissection des lambeaux : suture profonde au catgut, suture superficielle intradermique. Ainsi seront évitées les dépressions cutanées disgracieuses, souvent derniers reliquats de ces fistules d'origine dentaire.

TRAITEMENT DES COMPLICATIONS.

Ostéite corticale :

- Suppression de l'infection dentaire qui entretient la suppuration. Le traitement de la dent causale est fondée alors sur les mêmes principes que ceux étudiés précédemment.

- D'un point de vue général, institution d'un traitement médical qui tienne compte des renseignements fournis

par l'interrogatoire et l'examen clinique : vitamice C, extraits hépatiques, antibiotiques.

- Du point de vue local, instillation dans les trajets fistuleux de bactépyophage, insufflations quotidiennes d'ozone.

Il est bien entendu que si une séquestration se produit, le sequestre ne sera enlevé que lorsqu'il sera mobilisable. L'intervention se fera sous anesthésie loco-régionale et sera le moins traumatisante possible, en particulier, on s'abstiendra d'un curetage intempestif. Le tissu granulomoteur servant à la cicatrisation ne doit être enlevé qu'exceptionnellement.

INDICATIONS THERAPEUTIQUES.

Cellulite aiguë séreuse :

- Le traitement dentaire radical, sans autre thérapeutique, guérit la cellulite en trente six à quarante huit heures.

L'antibiothérapie lui est adjointe chaque fois qu'existe une tare organique susceptible d'aggraver la cellulite ou d'être aggravée par elle.

Le traitement dentaire conservateur doit être tenté lorsqu'aucun des éléments que nous avons énumérés dans le paragraphe précèdent ne s'y oppose.

Cellulite aiguë suppurée d'emblée fistu isée

- Le traitement de la dent obéit toujours aux mêmes principes.

- Le traitement de la cellulite : le DRAINAGE s'impose. Il sera cutané avec mise en place d'un drain fili-

forme, avec antibiotiques selon les règles déjà étudiées.

- Le traitement du trajet fistuleux : quatre à cinq jours après le traitement dentaire et le drainage, la résection complète du trajet fistuleux est pratiquée avec suture cutanée minutieuse en deux plans décalés.

TRAITEMENT PROPHYLACTIQUE.

Le traitement prophylactique est dominé par la prophylaxie de la carie dentaire, mais existe-t-il une prophylaxie efficace de la carie dentaire ?

Il y a longtemps que les recherches sont en cours, mais aucune des méthodes préconisées ne s'est vraiment imposée. Néanmoins, certains conseils peuvent être donnés :

- L'hygiène bucco-dentaire est à surveiller minutieusement.
- La prophylaxie thérapeutique de la carie dentaire.
- L'action néfaste de certains aliments :
  . Sucre artificiel et les hydrates de carbone en général.
  . L'alcool.
- L'inefficacité de la vitaminothérapie et de la calcithérapie.
- La confiance accordée au fluor pose beaucoup de problèmes par :
  . L'ignorance du métabolisme de ce corps toxique.
  . La concentration d'ions fluor dans l'eau doit être soumise à des contrôles réguliers.

. La teneur des aliments en fluor est très diverse.

- La surveillance de la 1ère molaire définitive qui apparaît à 6 ans, semble une des clés de voûte de la conservation d'un organe manducateur correct.

En effet, cette dent présente souvent d'emblée, une carie qui est négligée par les parents qui pensent que cette dent sera remplacée.

Or, celle-ci est à l'origine de presque toutes les fistules observées chez nos jeunes malades.

Ainsi, lorsque les patients eux-mêmes auront compris l'intérêt, en plus de l'hygiène bucco-dentaire, des examens systématiques tous les trois ou quatre mois, chez les enfants, tous les ans chez les adultes ou après des maladies aigües ou chroniques, on sera en droit d'espérer que la carie pourra être enrayée sans destruction le plus souvent de la partie noble de la dent : la pulpe, de même que toutes les conséquences d'un manque total de soins préventifs et curatifs de l'appareil masticatoire.

C H A P I T R E IX

CONCLUSIONS.

CONDUITE A TENIR EN PRESENCE DE FISTULES CERVICO-FACIALES D'ORIGINE DENTAIRE :

Au terme de cette étude portant sur vingt observations parmi les plus typiques, nous voudrions apporter à propos de cette question des fistules cervico-faciales d'origine dentaire, quelques conclusions simples permettant un schéma thérapeutique pratique.

1) Les fistules cervico-faciales d'origine dentaire sont fréquentes surtout parmi les jeunes patients, méconnues et dont le traitement est souvent négligé.

2) Les fistules cervico-faciales reconnaissent plusieurs étiologies :

- a) Dentaire.
- b) Congénitales.
- c) Osseuse.

3) Leurs aspects cliniques, leurs topographies, le trajet fistuleux situé parfois loin du foyer initial, s'expliquent non seulement par la répartition du tissu cellulaire des régions cervico-faciales et de la topographie radiculo-dentaire mais aussi par les rapports des régions superficielles et profondes de la face et du cou.

4) La présence d'une fistule cervico-faciale doit immédiatement rappeler l'origine dentaire et nous devons penser avec DELIBEROS "qu'il s'agit là de l'aboutissement d'un trajet d'évacuation d'une collection suppurée située dans l'os alvéolaire et venant s'ouvrir directement à la peau".

DIAGNOSTIC.

Les causes des fistules cervico-faciales étant multiples, leur diagnostic nécessite souvent l'intervention du médecin et du chirurgien dentiste.

Le médecin est appelé le plus souvent à voir pour la première fois, ces malades porteurs de fistules, siège d'un écoulement variable fait de pus, ailleurs de simple sérosité et dont l'ignorance étiologique entraîne une évolution interminable et une thérapeutique aveugle responsable de complications graves toujours possibles.

Ainsi un examen clinique bien conduit offre un faisceau d'arguments en faveur de telle ou telle étiologie. Cet examen repose sur un certain nombre de signes qui restent classiques, mais dont on a trop souvent tendance à oublier la valeur. Nous voudrions en rappeler l'essentiel.

- Examen local.
  - . Exploration des fistules au stylet malléable.
  - . Examen endo-buccal avec examen systématique de toutes les dents en rapport avec la topographie des fistules.
  - . Tests de vitalité des dents.
- Examen de la sphère O.R.L.
  - . En particulier sinus maxillaire.
- Examen général avec bilan radiologique.
  - . Essentiellement maxillaire défilé et fistulographie.

TRAITEMENT.

Double : curatif et préventif.

Le traitement préventif de ces fistules d'origine dentaire fait partie des mesures d'hygiène générale et de soins curatifs et préventifs de l'appareil masticatoire.

C H A P I T R E X

BIBLIOGRAPHIE.

1 : ACKERMANN R. et POMPIANS L. - Les conditions actuelles de l'extraction à chaud. - XVIIè Congrès français de STOMATOLOGIE, 1961.

2 : AKÖZSOY F. - Abcès de la région sous-massétérine provenant de la 2ème molaire supérieure. Schweiz-Mschr Zahn. Juillet 1963. 73. N°7. 586-588.

3 : ANASTASSOV C. - Les inflammations aiguës d'origine dentaire. Sofia 1958. 150 pages.

4 : ANDREWS G. et HOPPER M. - Les dents et les affections cutanées. New-York State J.Méd. 1948. 48. N°18. 2029.

5 : ANDREWS G. et DEMONKOS A. - Les dents et les maladies de la dent. Inform. dent. 30 Août 1951. 1401.

6 : ANDRIEUX (Mme) - Un cas typique de pelade dentaire. Odontologie. 1934. 72. N°7. 477.

7 : BATAILLE R. - Pathologie de la dent de la sagesse inférieure. Actualités odonto-stomatologiques Oct.1954. N°27. 269-309.

8 : BATTESTI P. HERPES. - Presse méd. 28 Avril 1956. 64. N°34. 813.

9 : BAZEX A. et DUPRE A. - Comment concevoir l'herpes. Gaz.Méd. France. 2 Octobre 1956.

10 : BORELLO E.D. - L'association d'antibictiques à spectre étendu et de corticoïdes dans les cellulites aiguës diffuses de la tête et dans la cellulite d'origine dentaire. Revista Espanola de estomatol. Mars Avril 1965. 13. N°2. 105-108.

11 : CADENATE et BOUYSSOU M. - Conditions anatomiques des cellulites de la Boule de Bichat.
Revue stomatologie. Juillet 1952. 53. N°7. 432-433.

12 : CERNEA P. et VIZIOZ P. - Contribution à l'étude de la Pathologie de la fosse ptérygo-maxillaire.
Actualités odonto-stomatologie. Décembre 1956. N°36. 457-492.

13 : CHOMPRET J. et DECHAUME M. - Cellulites cervico-faciales d'origine bucco-dentaire.
Rapport 1er Congrès international de Stomatologie de BUDAPEST. 1951.

14 : CHOMPRET J. et L'HIRONDEL C. - Un accident muqueux de la dent de sagesse : l'abcès migrateur du vestibule inférieur ou abcès buccinato-maxillaire.
Revue Stomatologie. Avril 1925. 26. N°4. 361-376.

15 : DALBAN P. - De l'influence des dispositions anatomiques sur la marche des abcès dentaires.
Thèse Paris. 1902. N°538.

16 : DECHAUME M. - Ostéite corticale des maxillaires.
Revue Stomatologie. Juillet 1931. 33. N°7. 402-420.

17 : DECHAUME M. - Les mycoses cervico-faciales.
VIIe Congrès Français de Stomatologie. 1932.

18 : DECHAUME M. - Phlegmons de la loge massétérine.
Revue Stomatologie. Février 1936. 38. N°2. 103-111.

19 : DECHAUME M. - Précis de Stomatologie. Masson Ed.
Paris. 4è Edition. 1966.

20 : DECHAUME M. CERNEA P. et VIZIER J.P. - Cellulites circonscrites de la fosse ptérygo-maxillaire.
Revue stomatologie. Mars 1957-58. N°3. 147-150.

21 : DECHAUME M. - Tuberculose et cellulites péri-maxillaires. d'origine dentaire. Presse Médicale. 1942.
N°20-21. 260.

22 : DECHAUME M. - Manifestations à distance des infections gingivo-dentaires.
Revue Belge stomatologie. 1949. 46. N°3. 213.

23 : DECHAUME M. MARIE M.P. et FRANCHEBOIS P.
Oedèmes à distance, témoins d'affections apicales.
Actualités odonto-stomatologie. 1957. 39. 397.

24 : DELIBEROS J. - Pathologie des dents et du Parodonte.
J.B. BAILLIERE et Fils. Ed. 1959.

25 : DESCROZAILLES Ch. - Les avulsions dentaires à chaud.
Actualités Odonto-stomatologie. Septembre 1960.
N°51. 339-362.

26 : DUFOURMENTEL L. FRISON L. - Septicémies d'origine bucco-dentaire. Presse médicale. 1918. 26. 415-416.

27 : Mme FAVE N. - Cellulites cervico-faciales chroniques d'origine dentaire. Thèse. PARIS 1962.

28 : FRANK R.M. et NICOLAS P. - Diagnostic d'une tuberculose pulmonaire évolutive au cours d'une cellulite péri-maxillaire circonscrite chronique.
Revue Française Odonto-stomatologie. Janvier 1961.
8, N°1. 52-55.

29 : FROUCHTMAN R. - Urticaire infectieuse d'origine dentaire. Odontoïatria. 1951. 8. N°87. 123.

30 : GINESTET G. - Etude anatomique et clinique du muscle buccinateur.
Communication au VIIè Congrès Français de Stomatologie. 1932.

31 : GRELET M. et MINC M. - Fistules bucco-cervico-faciales. Diagnostic in Stomatologie. N°22.037. H_{10}.

32 : HENNION P. LAROCHE J.F. - Les abcès et les phlegmons de la langue.
Actualités odonto-stomatologie. Décembre 1958. N°28. 447-465.

33 : IMBERT J.P. : Le muscle buccinateur et les infections péri-maxillaires. Thèse LYON. 1943.

34 : JORG M.E. - Sensibilité aux antibiotiques des souches bactériennes d'origine dentaire et péri-dentaire.
Revista d'odontologie; Buenos-Ayres. Décembre 1953. 41. N°12. 566-569.

35 : KOSTRUBALA J.G. - Espaces anatomiques potentiels de la face. Am. J. of Surgery. Avril 1945. 68. N°1. 28-37.

36 : KOURILSKY R. MERCIER P. et PILLET J. - La staphylococcie, maladie chronique et contagieuse.
Presse Médicale. 1951. 59. N°21. 417.

37 : LACOMME Y. - Fistules et kystes congénitaux du cou. (in E.M.C., O.R.L.)(20860. A10).

38 : LAMBERT A. et BONNET B. - Fistules cutanées d'origine dentaire. Les cahiers du Collège de Médecine des Hôpitaux de PARIS. 1967. N°11.

39 : LARERE L. et CARLIER C. - Le traitement actuel des cellulites péri-maxillaires. Gazette des Hôpitaux. 10 Janvier 1966. 138. N°1. 57-61.

40 : LAUFER J. - Herpès et aphtes. Actualités odonto-stomatologie. Mars 1956. N°33. 65.

41 : LAURENCE G. - Erreurs d'applications des antibiotiques en Chirurgie. B et M. Soc. Méd. Hôp. PARIS 1956. N°26. 829-833.

42 : LEBEDINSKY G. - Contribution à l'étude des adénites géniennes aigües et chroniques d'origine dentaire. Thèse PARIS 1928.

43 : MUGNIER A. - Embryologie. Développement bucco-facial. Masson. Ed. 1964. Page 113.

44 : MUGNIER A. - Contribution à l'antibiothérapie. Notions actuelles applicables aux infections stomatologiques; Actualités odonto-stomatologiques. Mars 1955. N°29. 95-113.

45 : OMBREDANNE M. et PONCET E. - Fistules et kystes congénitaux du cou. In E.M.C. O.R.L. N°20. 860. A10.

46 : PONCET E. - Kystes et fistules de la première fente branchiale. Gazette méd. France 1967. 74. N°3. 439-448.

47 : PREVOT A.R. FRIEZ P. LAROCHE J.F. et VIGNEUL J.C. Un cas d'ACTINOMYCOSE temporo-massétérine, traitée par l'oléandomycine. Revue stomatologie. Septembre 1959. 60. N°9. 537-549.

48 : PREVOT A.R. THOUVENOT H. MARIE R. - Contribution à l'étude des pseudo-actinomycoses cervico-faciales d'origine dentaire. Revue stomatologie. Janvier - Février 1960. 60. N°1-2. 37-43.

49 : RODIER E. - Les fistules cutanées d'origine dentaire et les erreurs de diagnostic. Revue odontologie. Juillet-Août 1939. N°7-8. 501.

50 : ROUVIERE. - Traité d'anatomie. Tête et Cou.

51 : RUPPE C. - Maladies de la pulpe et mono-arthrites alvéo-dentaires.

52 : SAMITZ. WEINER et MILLER. - La dermatologie et ses relations avec les dents. J.Dent. Méd. 1954. 9. N°4. 161.

53 : SASSIER P. - Affections cutanées et système dentaire. VIIè Congrès Français de stomatologie. 1932. 386.

54 : SASSO G. - L'allergie en stomatologie. Clin. Odontoïatrica. 1951. 6. N°2. 59.

55 : SINCER F. - La diagnose de l'infection focale d'origine dentaire. Revue Française. Odonto-stomatologie. 1957. 4. N°10. 1537-1545.

56 : Mme TAHON. CASTEL M. et BEERENS H. - Les anaérobies d'origine bucco-dentaire. Revue stomatologie du Nord de la France. 1er trimestre 1965. 20. N°77. 13-22.

57 : TESTUT L. et JACOB O. - Traité d'anatomie topographique avec applications médico-chirurgicales. Octave Doin et fils. Editeurs. PARIS 1914.

58 : VIDAL A. et SANCHEZ F. - Maladies cutanées en relation avec des affections dentaires. Odontoïatrica. 1950. 7. N°81. 509.

59 : WINTER G.B. - Formation d'abcès en rapport avec les molaires temporaires. Revue odonto-stomatologie. Septembre 1962. 7. N°9. 552-554.